

Experiência Inicial no Tratamento das Hérnias Paraestomais

Initial Experience in the Treatment of Parastomal Hernias

CÉSAR GUERREIRO DE CARVALHO¹; CARLOS EDUARDO PEREIRA DO VALE¹;
PAULO CÉSAR DE CASTRO JR.¹

¹. *Clínica de Proctologia Dr. César Guerreiro de Carvalho.*

CARVALHO CG, VALE CEP, CASTRO JR. PC. Experiência inicial no tratamento das hérnia paraestomais. *Rev bras Coloproct.* 2008;28(2): 251-256.

RESUMO: O surgimento da hérnia paraestomal é uma consequência direta da confecção do estoma. Apesar de todos os esforços empregados na sua prevenção, a frequência é bastante elevada e aumenta com o tempo. As alternativas de cura dessa afecção são todas cirúrgicas e várias técnicas foram propostas. Nesse artigo apresentamos uma breve revisão das alternativas operatórias que já foram apresentadas e apresentamos a técnica que empregamos. Desenvolvemos uma abordagem por videolaparoscopia com a colocação de uma tela intraperitoneal denominada nó de gravata. Em nossa série de 17 pacientes observamos bons resultados sem nenhuma recidiva até o momento.

Descritores: hérnia paracolostômica, vídeo-laparoscopia.

INTRODUÇÃO

Hérnia paraestomal é um tipo de hérnia incisional que se forma junto à abertura da parede abdominal utilizada para exteriorização de um estoma. É a complicação mais comum de um estoma intestinal.

O surgimento de uma hérnia em torno da colostomia é tão comum que esta complicação pode ser considerada como “virtualmente inevitável”.¹ Ao exame físico podemos ter desde um discreto abaulamento durante uma manobra de Valsalva até uma volumosa protrusão com a colostomia no topo desse intumescimento. Muitos trabalhos mostram índices que variam de 5% a 100% de casos dessa patologia nos pacientes portadores de estoma,^{2,3,4,5} porém muitos desses pacientes toleram bem os incômodos causados pela hérnia e podem ser tratados apenas com medidas conservadoras. Cerca de 30% dos pacientes portadores de uma hérnia paraestomal, entretanto, necessitarão de algum tipo de correção cirúrgica^{6,7,8,9} para tratar os seus sintomas.

A fisiopatologia da hérnia paraestomal está fundamentada no óbvio defeito criado na parede abdo-

minal pela passagem da alça do estoma. Portanto, a correta preparação da ostomia com o objetivo de impedir a herniação seria, teoricamente, a de se confeccionar uma abertura da pele para a maturação da ostomia, em uma localização ligeiramente diferente e descontínua ao da abertura do peritônio. E, construindo um túnel sob o peritônio ou sob a aponeurose com o diâmetro suficiente apenas para a boa acomodação da alça exteriorizada, comunicar essas duas aberturas – da pele e do peritônio. Desta forma, obtemos uma massa muscular que se interpõe ao trajeto da alça exteriorizada agindo como um obstáculo à formação da hérnia. Esses cuidados justificam a menor incidência de hérnias quando confeccionada a colostomia através do músculo reto abdominal^{10,11}, porém não justifica a menor incidência de hérnias em ileostomias confeccionadas de maneira idêntica às colostomias.

Contudo, encontramos uma nítida prevalência das hérnias em estomas localizados lateralmente ao músculo reto abdominal, como ocorre nas colostomias ilíacas.^{10,11} Um fator importante envolvendo a gênese da herniação seria a inervação e a atividade muscular da parede abdominal¹². Estomas colocados em uma

Trabalho realizado em clínica privada.

Recebido em 09/05/2008

Aceito para publicação em 27/05/2008

parede abdominal desnervada por múltiplas ou por extensas incisões apresentam grandes chances de evoluírem para a formação de hérnias paraestomais, pois a musculatura não será capaz de se contrair ao redor do estoma durante as situações que levem a um aumento da pressão intra-abdominal. Portanto, uma especial atenção deve ser dada ao posicionamento do estoma em regiões da parede abdominal que possam ter um comprometimento da sua inervação, como acontece, por exemplo, nas incisões abdominais prévias: incisão transversa, de Kocher ou de antigas colostomias; em paraplegias ou na esclerose múltipla. A eletromiografia pode auxiliar no posicionamento do estoma nesses pacientes especiais.

Outros fatores envolvidos com o surgimento da herniação seriam as co-morbidades do paciente, como na obesidade, sedentarismo, desnutrição, diabetes, DPOC, ascite, uso crônico de corticosteróides, idade avançada e etc.^{10,11}

O risco para a formação de hérnia paraestomal aumenta com o tempo, sendo que 48% das hérnias aparecem no período de um ano após a sua confecção enquanto que de 36 a 100% surgirão no período de dois anos.^{10,11}

A colostomia permanente desenvolve hérnia (58%) mais comumente que a ileostomia permanente (28%) ou urostomia (5 a 8%). As colostomias em alça são menos acometidas por hérnia do que as colostomias terminais.^{10,11}

SINTOMAS

Muitos pacientes ostomizados são portadores de algum grau de hérnia paraestomal, porém muitos desses casos são bem tolerados pelos pacientes e podem ser tratados apenas com medidas conservadoras. A utilização de cintas de contenção abdominal, bem como o de cintos que se prendem à bolsa de colostomia de forma a apoiar firmemente o local trazem algum nível de satisfação. Entretanto, como já foi dito, aproximadamente 30% dos pacientes portadores dessas hérnias necessitarão de algum tipo de correção cirúrgica^{13,14,15,16} para o tratamento de seus sintomas.

Os principais sintomas de uma hérnia paraestomal são:

- Dor – é o sintoma mais comum. Surge devido à distensão da parede abdominal e da pele adjacente à medida que cresce o saco herniário;
- Sangramento – o prolapso do estoma ex-

põe mais a mucosa da alça intestinal exteriorizada, tornando-a propensa a traumatismos e, conseqüentemente, ao sangramento;

- Obstrução – o saco herniário pode conter intestino delgado ou cólon, o que causaria a obstrução intestinal levando ao estrangulamento da hérnia;
- Volumosa massa na região abdominal – o crescimento progressivo da hérnia leva ao seqüestro das vísceras intra-abdominais;
- Aparência estética – o prolapso e o volume da hérnia tornam evidente a condição do paciente (como um ostomizado) aumentando o estresse psicológico e diminuindo ainda mais a sua auto-estima;
- Dificuldade para fixação das bolsas coletoras – quer seja pela alteração da anatomia do local ou pela mudança na posição do estoma;
- Vazamentos – ocorrem com maior frequência;
- Dermatite da pele próxima ao estoma – devido aos vazamentos, mas também, à força de esgarçamento a que a pele esta submetida.

Essas são algumas das alterações que indicam a cirurgia para o tratamento dessa enfermidade. Em pacientes com estoma temporário o problema é limitado, pois o reparo da hérnia ocorre quando se faz a reconstrução do trânsito intestinal.

DIAGNÓSTICO

O diagnóstico da doença é facilmente realizado através do exame físico. Observa-se inicialmente uma alteração no contorno corporal com assimetria entre os segmentos abdominais contra laterais. Durante o esforço físico ou manobra de Valsalva, observa-se um abaulamento da região circunvizinha ao estoma. Podemos palpar esse crescimento.

Nos casos em que há dúvida diagnóstica, a ultra-sonografia e a tomografia computadorizada constituem bons métodos para a elucidação do problema.

HISTÓRICO

As alternativas cirúrgicas para o tratamento das hérnias paraestomais são baseadas em dois princípios: a mudança no local do estoma e cirurgia da hérnia; ou a correção da hérnia deixando o intestino no mesmo lugar.¹⁷ Não existe, ainda, um consenso sobre qual seria a melhor tática cirúrgica para a correção do problema.

O professor John Goligher¹ recomenda o simples reposicionamento do estoma e o fechamento primário do defeito aponeurótico. Essa talvez seja a técnica mais utilizada ainda hoje, porém nada poderá impedir o risco de que ocorra uma nova hérnia no novo local escolhido. Devido ao insucesso que pode ocorrer com o reposicionamento do estoma e a grande frustração que isso causa, foram propostas algumas alternativas para o tratamento da hérnia paraestomal.

Em 1965, Thorlakson¹⁸ recomendou que o reparo das hérnias fosse realizado com a sutura simples do defeito aponeurótico, utilizando-se, para esse fim, fio não absorvível. O intestino derivado deveria ser deixado no mesmo local. A grande dificuldade dessa abordagem nos parece ser o manuseio do local com a presença ocasional de muitas alças intestinais - elas podem ser de difícil identificação ou dissecação e, não raro, a lesão iatrogênica ocorre. As grandes hérnias também apresentam uma dificuldade extra no que diz respeito ao fechamento primário com sutura sem um reforço protético, levando a um elevado índice de recidiva.

O reparo primário dessas hérnias apresenta índices de recorrência em mais de 50% dos casos¹⁹, o que fortalece a opinião daqueles que são favoráveis ao reposicionamento da colostomia. Essa alternativa, porém, torna-se desagradável para alguns pacientes que já se habituaram ao manuseio de seu estoma, pois a troca de posição impõe uma nova adaptação (direito/esquerdo). E para aqueles pacientes que são portadores de múltiplas intervenções cirúrgicas, esta é uma opção que pode se tornar bastante complicada, além não ser possível garantir que não ocorrerá a recidiva¹.

O tratamento cirúrgico das grandes hérnias paraestomais requer, na maioria das técnicas descritas, a utilização de material protético (tela), para a correção da falha da aponeurose. Algumas variações táticas foram propostas com o objetivo de minimizar a exposição do material à contaminação fecal, e diminuir o contato íntimo entre a tela e as alças intestinais.

Rosin & Bonardi²⁰ (em 1977) e Abdu²¹ (em 1982) descreveram suas técnicas utilizando uma tela de polietileno envolvendo o cólon no reparo da hérnia. A tela era aplicada anteriormente ao defeito herniário, passando-se a alça derivada através dela. Apesar de descreverem que seus pacientes operados não apresentaram recorrência ou infecção local, o manuseio de uma tela de material sintético numa área de pele contaminada pelos efluentes do estoma nos parece teme-

rário. Quando esse tipo de procedimento resulta em uma infecção, na maioria das vezes ela evolui com difícil controle clínico e, freqüentemente, requer a retirada da tela.

Algumas alternativas foram pensadas com o objetivo de diminuir a possibilidade de contaminação da tela durante a sua colocação. Segundo alguns, isso seria obtido através da utilização de um campo operatório diferente ao da colostomia.^{22,23}

Sugarbaker²⁴ desenvolveu uma técnica para o reparo dessas hérnias em 1985, utilizando-se de uma incisão laparotômica mediana para a correção do defeito aponeurótico, evitando-se assim, a contaminação existente nas proximidades do estoma. A alça derivada não precisa ser mudada de lugar e a tela é posicionada de maneira a cobrir o orifício herniário, desviando-se o cólon lateralmente por sob a tela. Em sua série inicial de sete pacientes, seis deles portadores de hérnia recorrente e um com hérnia primária, nenhum apresentou infecção e nenhuma recorrência foi observada nos quatro anos de acompanhamento. Porém, essa técnica exige grandes incisões, o que pode ser complicado para aqueles pacientes portadores de múltiplas cirurgias ou que possuam morbidades associadas, além do maior trauma cirúrgico que uma operação deste porte impõe.

Com o avanço das técnicas cirúrgicas na correção de hérnias ventrais e incisionais por videolaparoscopia, surgiram alguns trabalhos demonstrando a eficácia do método para correção das hérnias paraestomais, utilizando-se dos mesmos princípios recém descobertos.^{17,23,25,26}

Porcheron *et al*²³ descreveram o uso da abordagem videolaparoscópica para a colocação de uma tela de PTFE na face pré-peritoneal da hérnia, sendo a tela fixada com grampos. O orifício da hérnia foi fechado, inicialmente, com dupla sutura, e a tela foi colocada como um reforço a esse fechamento. Nenhum corte foi feito na tela, pois essa foi posicionada próxima à alça derivada. O retalho pré-peritoneal obtido na dissecação foi utilizado, também, para cobrir o cólon exteriorizado. O paciente recebeu alta no quarto dia de pós-operatório e encontra-se livre de recorrência após um ano de cirurgia.

Voitk²⁵ descreveu uma tática laparoscópica que se assemelha ao método de Sugarbaker²⁴. Utiliza-se uma tela de polipropileno que recobre o defeito herniário, colocada de forma intraperitoneal, nenhum furo é feito na tela, recobre-se o cólon e a tela é fixada ao intestino por uma sutura inabsorvível, enquanto que o restante

da tela é fixado à parede abdominal com a utilização de grampos. Não foram relatadas complicações nos doze meses de seguimento e o tempo de permanência pós-operatória variou de dois a nove dias.

Bickel *et al*²⁶ descrevem um caso de hérnia paraestomal tratada pelo método laparoscópico utilizando-se, para isso, uma tela de polipropileno preparada para corrigir o defeito da parede. Corta-se um círculo no centro da tela e uma fenda comunicando esse orifício com uma das bordas. A tela é posicionada de forma intraperitoneal e fixada com grampos, sendo que a faixa lateral da borda da tela que se comunica com orifício central é fixada à parede próxima ao cólon com grampos e a faixa medial é fixada junto à serosa do cólon. Essa tática não leva em conta os riscos de aderência e perfuração de alças intestinais tão intimamente ligadas à tela de polipropileno.

TÉCNICA PROPOSTA

A abordagem laparoscópica nos permite a oportunidade de observação da evolução pós-operatória tardia de pacientes portadores de neoplasia, bem como a revisão geral da cavidade abdominal previamente submetida à laparotomia. Permite, assim, que se realize a lise de eventuais aderências, prevenindo futuras complicações e, em alguns casos, tratando a causa de um grande desconforto.

A aplicação da tela de localização intraperitoneal diminui a necessidade de grandes dissecações e suas conseqüências, como: hematoma, seroma e infecção. O emprego do material apropriado (como o politetrafluoretileno expandido, a poliglactina ou de

composições com diferentes materiais) tem possibilitado a utilização de telas sem os riscos das aderências indesejadas e da formação de fístulas entéricas causadas por uma “absorção” da tela pela alça intestinal.

Uma dificuldade encontrada na técnica laparoscópica com a tela intraperitoneal diz respeito ao formato da tela, pois além do defeito herniário, existe uma alça intestinal que deverá dividir o espaço com a tela. A alça intestinal exteriorizada não pode prejudicar a função da tela em fechar o orifício herniário, porém o posicionamento da tela deve ser pensado de tal modo a não prejudicar, também, o funcionamento da alça intestinal derivada.

Para isso, sugerimos a confecção de um orifício centralizado, porém com uma fenda de base mais larga que permite uma perfeita adaptação aos diferentes diâmetros possíveis de serem encontrados mediante a aposição cruzada das extremidades da faixa lateral seccionada (fenda que comunica a borda da tela com o orifício central) (Figura 1A e 1B).

Fixamos primeiro o corpo da tela que irá recobrir o defeito herniário. Em seguida, procedemos a “calibragem” do orifício central que acomodará a alça intestinal derivada. Fazemos isso com a colocação cruzada das faixas lateral e medial da fenda na tela (Figura 2A, 2B e 2C). Finalmente, a folga propositalmente deixada para permitir a dilatação da alça para a passagem das fezes é suturada à borda da tela (Figura 3A e 3B).

Em nossa série, operamos 17 pacientes portadores de hérnias paraestomais de tamanhos variados. Todos eles tiveram uma boa evolução e o tempo médio

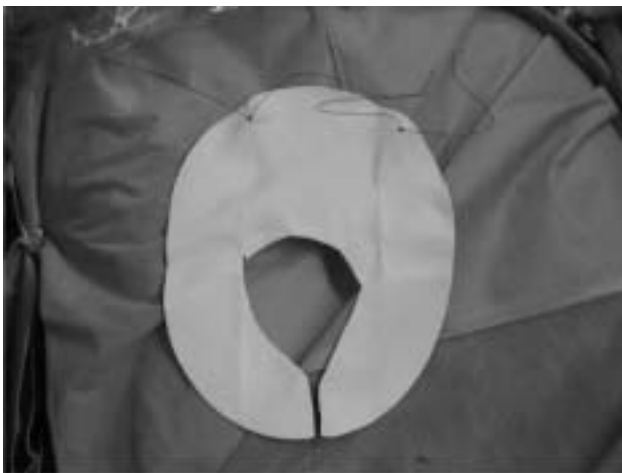

Figura 1A

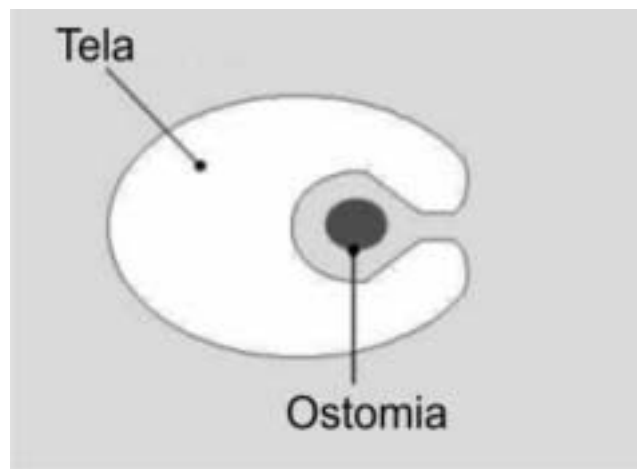


Figura 1B

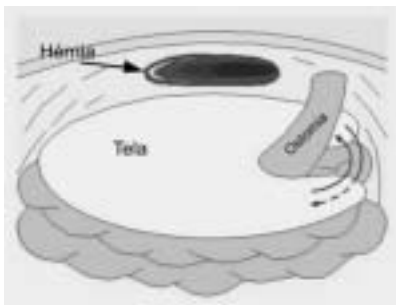


Figura 2A

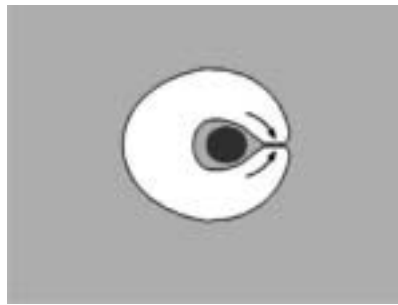


Figura 2B




Figura 2C

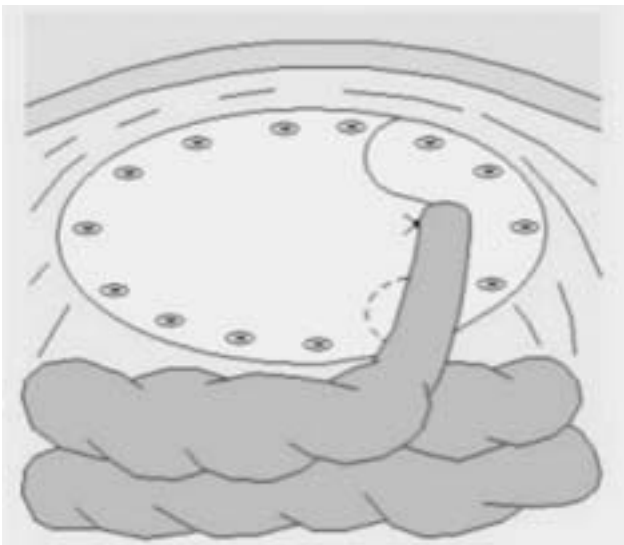


Figura 3A

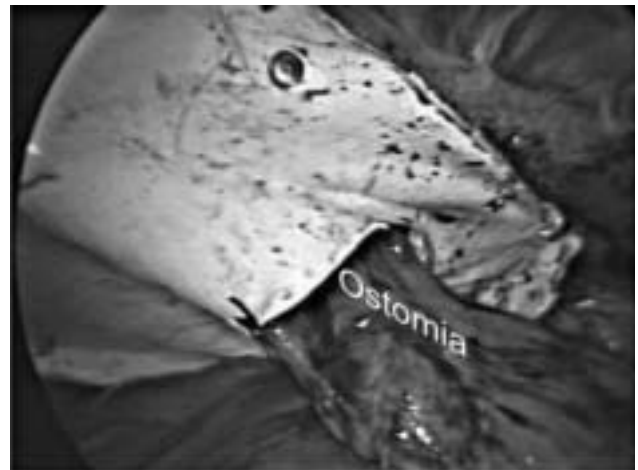


Figura 3B

de internação foi de 24 horas (18 a 48 horas). Tivemos como principais complicações: íleo pós-operatório - em um caso com grandes aderências, dor à mobilização abdominal e um caso de retenção urinária. Não foi

constatado nenhum caso de infecção ou rejeição da tela – utilizamos em nossa experiência diferentes tipos de tela (todas de material próprio para o contato com alça intestinal). Nenhuma recidiva foi encontrada até o momento - com o tempo máximo de observação de 35 meses.

ABSTRACT: The parastomal hernia is a direct consequence of making the stoma. Although all the efforts used in its prevention, this condition is a frequent long-term complication that increases with time. Management of the hernia is always surgical and different techniques have been proposed. In this article, the authors present a brief revision of the surgical treatment and present their own technique. The defect is assessed by videolaparoscopy and correction is performed with an intraperitoneal mesh; we call this technique “tie knot”. In our 17 patients’ series, we observed good results and no recurrence until now.

Key words: parastomal hernia, videolaparoscopy.

REFERÊNCIAS

1. Goligher JC. Cirurgia do Ânus, Reto e Cólon, 5ª ed., Editora Manole Ltda; 1990.
2. Marks CG, Ritchie JK. The complications of synchronous combined excision for adenocarcinoma of the rectum at St Mark’s Hospital. Br J Surg 1975; 62:901-5.
3. von Smitten K, Husa A, Kyllönen L. Long-term results of sigmoidostomy in patients with anorectal malignancy. Acta Chir Scand 1986; 152:211-3.
4. Sjö Dahl R, Anderberg B, Bolin T. Parastomal hernia in relation to site of the abdominal stoma. Br J Surg 1988; 75:339-41.

5. Porter JA, Salvati EP, Rubin RJ, Eisenstat TE. Complications of colostomies. *Dis Colon Rectum* 1989;32:299-303.
6. Hoffman MS, Barton DP, Gates J, et al. Complications of colostomy performed on gynecologic cancer patients. *Gynecol Oncol* 1992;44:231-4.
7. Londono-Schimmer EE, Leong AP, Phillips RK. Life table analysis of stomal complications following colostomy. *Dis Colon Rectum* 1994;37:916-20.
8. Ortiz H, Sara MJ, Armendariz P, de Miguel M, Marti J, Chocarro C. Does the frequency of paracolostomy hernias depend on the position of the colostomy in the abdominal wall? *Int J Colorectal Dis* 1994;9:65-7.
9. Mäkelä JT, Turku PH, Laitinen ST. Analysis of late stomal complications following ostomy surgery. *Ann Chir Gynaecol* 1997;86:305-10.
10. Leslie D. The parastomal hernia. *Surg Clin North Am* 1984; 64: 407-415.
11. Denlin HB. Management of abdominal hernias. London: Butterworth 1988; 177-186.
12. Dumanian G. Laparoscopic repair of paraostomy hernias In: Letter to the editor. *J Am Coll Surg* 2002;194:232-9.
13. Hoffman MS, Barton DP, Gates J, et al. Complications of colostomy performed on gynecologic cancer patients. *Gynecol Oncol* 1992;44:231-4.
14. Londono-Schimmer EE, Leong AP, Phillips RK. Life table analysis of stomal complications following colostomy. *Dis Colon Rectum* 1994;37:916-20.
15. Ortiz H, Sara MJ, Armendariz P, de Miguel M, Marti J, Chocarro C. Does the frequency of paracolostomy hernias depend on the position of the colostomy in the abdominal wall? *Int J Colorectal Dis* 1994;9:65-7.
16. Mäkelä JT, Turku PH, Laitinen ST. Analysis of late stomal complications following ostomy surgery. *Ann Chir Gynaecol* 1997;86:305-10.
17. LeBlanc K.A., Bellanger D.E.. Laparoscopic repair of paraostomy hernia: early results. *J Am Coll Surg* 2002;194:232-9.
18. Thorlakson RH. Technique of repair of herniations associated with colonic stomas. *Surg Gynecol. Obstet.* 1965; 120: 347-50.
19. Allen-Mersh TG, Thomson JPS. Surgical treatment of colostomy complications. *Br J Surg* 1988;75:416-8.
20. Rosin JD, Bonardi RE. Paracolostomy hernia repair with Marlex mesh; a new technique. *Dis Colon Rectum* 1977; 20: 299-232.
21. Abdu RA. Repair of paracolostomy hernia with Marlex mesh. *Dis Colon Rectum* 1982; 25: 529-531.
22. Byers JM, Steinberg JB, Postier RG. Repair of parastomal hernias using polypropylene mesh. *Arch Surg* 1992;127:1246-7
23. Porcheron J, Payan B, Balique JG. Mesh repair of paracolostomal hernia by laparoscopy. *Surg Endosc* 1998;12:1281.
24. Sugarbaker PH. Peritoneal approach to prosthetic mesh repair of paraostomy hernias. *Ann Surg* 1985;201:344-6.
25. Voitk A. Simple technique for laparoscopic paracolostomy hernia repair. *Dis Colon Rectum* 2000;43:1451-3.
26. Bickel A, Shinkarevsky E, Eitan A. Laparoscopic repair of paracolostomy hernia. *J Laparoendosc Adv Surg Tech* 1999;9:353-5.

Endereço para correspondência:

CESAR GUERREIRO DE CARVALHO
Av. N. S. de Copacabana, 647 / 509 - Copacabana
Rio de Janeiro, RJ
CEP: 22050-001
Tels.: (21) 2548-9927 / 2235-7477
E-mail: proctologia@ig.com.br