

# ANASTOMOSE INTESTINAL POR COMPRESSÃO COM O DISPOSITIVO RUSSO AKA. ANÁLISE DOS RESULTADOS CLÍNICOS, RADIOLÓGICOS E ENDOSCÓPICOS

DELICIO MATOS  
ROBIN K.S. PHILLIPS  
SARHAN SYDNEY SAAD

MATOS D, PHILLIPS RKS & SAAD SS - Anastomose intestinal por compressão com o dispositivo russo AKA. Análise dos resultados clínicos, radiológicos e endoscópicos. *Rev bras Coloproct*, 1997; 17(4): 239-241

**RESUMO:** Um estudo prospectivo foi realizado para analisar os resultados da anastomose por compressão com o dispositivo AKA, em pacientes selecionados. Esta técnica foi aplicada em 24 pacientes, 15 com anastomoses colorretais altas, cinco com anastomoses colorretais baixas e quatro com anastomoses ileorretais. A maioria dos pacientes apresentou boa evolução pós-operatória, com eliminação inconsciente do anel anastomótico. Algumas complicações, no entanto, como deiscência, sangramento e estenose foram observadas. Os controles radiológicos e endoscópicos se mostraram dentro da normalidade. Não foi observada mortalidade relacionada com a técnica. Este dispositivo é de baixo custo financeiro, apresentando, no entanto, limitações no seu emprego.

**UNITERMOS:** anastomose colorretal; anastomose intestinal; dispositivo anastomótico

Anastomoses intestinais são rotineiramente realizadas com suturas e grampos, embora algumas desvantagens teóricas tenham sido observadas por vários autores no emprego destas técnicas: traumatismo provocado pela inserção do material, resposta inflamatória exacerbada, infecção da anastomose e carcinogênese aumentada<sup>(1)</sup>.

Os Russos<sup>(2)</sup> desenvolveram a AKA (apparatus kompressionsykh anastomozov), dispositivo que libera um anel anastomótico plástico, composto por um sistema de molas espirais e pinos metálicos que mantêm unidos os cotos intestinais, sem o uso de grampos ou suturas. Em torno de oito dias após a implantação deste dispositivo anastomótico, o anel

anastomótico se libera, pela necrose por compressão que determina, através da evacuação intestinal. Este instrumento incorpora um eixo central que pode ser avançado e retraído, o que permite a aplicação de suturas em bolsa e uma lâmina metálica circular que resseca o tecido em excesso, permitindo anastomose endoanal por aposição e compressão dos cotos intestinais.

A pistola russa está disponível em um modelo reutilizável (AKA-2) e outro descartável (AKA-4) e três tamanhos de anéis são fabricados (21, 29 e 31 mm). O preço da AKA-2 é de R\$ 400,00 e o de cada anel anastomótico é de R\$ 10,00. A pistola AKA é empregada em todo o território russo e em alguns países da antiga União Soviética<sup>(3-5)</sup>. Relato de experiência inicial com este aparelho foi publicado anteriormente por nós, assim como a técnica do seu emprego<sup>(6,7)</sup>.

Baseados nos relatos que as anastomoses intestinais sem sutura apresentam grandes vantagens em relação às técnicas convencionais, não somente em termos biomecânicos como também em critérios morfológicos<sup>(8)</sup>, nós iniciamos uma linha de pesquisa<sup>(10)</sup> em 1991 com o emprego do anel anastomótico biofragmentável em animais de experimentação, no Hospital do Servidor do Estado de São Paulo; para o estudo da AKA, um protocolo foi elaborado e os pacientes selecionados. O modelo de pesquisa foi aprovado pela Comissão de Ética do Hospital São Paulo e um termo de consentimento foi obtido dos pacientes eleitos para a investigação.

## PACIENTES E MÉTODOS

De junho de 1991 a dezembro de 1992, 24 pacientes foram operados eletivamente, no St. Mark's Hospital, Londres, UK e no Hospital São Paulo da UNIFESP - Escola Paulista de Medicina. Os cuidados pré-operatórios incluíam preparo mecânico e antibiótico profilaxia; 15 (62,5%) dos pacientes eram mulheres e nove (37,5%) homens, nos quais 15 (62,5%) anastomoses colorretais altas, cinco (20,8%) anastomoses colorretais baixas e quatro (16,7%) anastomoses ileorretais foram realizadas. Os diagnósticos das doenças subjacentes foram câncer colorretal em 18 (75%) pacientes, procidência retal em dois (8,3%) pacientes e megacolo chagásico em um (4,2%) paciente. As operações realizadas foram hemicolectomia esquerda em oito (33,3%) pacientes, ressecção anterior baixa

Trabalho realizado no St. Mark's Hospital, London, UK e na Disciplina de Gastroenterologia Cirúrgica da UNIFESP - Escola Paulista de Medicina, São Paulo, Brasil.

em cinco (20,8%) pacientes, colectomia total em quatro (16,7%) e colectomia segmentar em três (12,5%). Colostomia de proteção foi realizada em dois (8,2%) pacientes com anastomose colorretal baixa. Teste intra-operatório para investigação da integridade da anastomose foi realizado em todos pacientes. Além do controle clínico dos pacientes no sentido da investigação de sinais de deiscência anastomótica, controles radiológicos com enema de gastrografina, em torno do décimo dia de pós-operatório, e controles endoscópicos, entre a quinta e a sétima semana de pós-operatório, foram realizados.

## RESULTADOS

Fístula de alto débito foi observada em um paciente (4,2%), tratado por colostomia desfuncionalizante e sutura no local da lesão, sem retirada do dispositivo anastomótico. Este paciente apresentou uma boa evolução, não tendo percebido a eliminação do anel de compressão. Em dois (8,4%) pacientes foram observadas fístulas de baixo débito, tratadas conservadoramente, também com boas evoluções. Sinais de estenose de pequeno grau foram observadas em dois (8,4%) pacientes, tratados com dilatação. Em um (2,1%) paciente sangramento anastomótico foi observado, tratado conservadoramente e com boa evolução. A grande maioria destas complicações ocorreu em três (6,3%) dos quatro pacientes submetidos a anastomose colorretal baixa.

Em 13 (54%) pacientes foi possível verificar o dia da eliminação do anel anastomótico, sendo que em 11 (46%) pacientes nenhum desconforto foi relatado. A eliminação do anel se deu em torno do oitavo dia de pós-operatório. O controle radiológico das anastomoses, realizado em 12 (50%) pacientes, revelou em um (4,2%) paciente sinais discretos de diminuição do calibre da anastomose. O controle endoscópico das anastomoses mostrou epiteliação normal (Fig. 1) na maioria dos pacientes (78,3%); em três (13%) foi possível identificar o fio da sutura em bolsa no local da anastomose (Fig. 2), todos estes incluídos entre os que apresentaram complicações anastomóticas. Uma paciente (4,2%) faleceu em consequência de complicações relacionadas com infecção com vírus HIV, não diagnosticada no pré-operatório. O exame post-mortem desta paciente não revelou sinais de complicações anastomóticas.

## DISCUSSÃO

Desde a primeira descrição feita por Denans<sup>(9)</sup>, o princípio de anastomose intestinal por compressão tem sido aceito e muitos estudos experimentais e clínicos, com diferentes dispositivos, têm sido relatados<sup>(10, 11)</sup>. A maioria destes estudos concluiu sobre resistência mecânica maior, menor reação inflamatória e menor reação tipo corpo estranho no local da anastomose. Muitos fatos apontam para a previsão que esta técnica se tornará, futuramente, aquela ideal de realização de uma anastomose mecânica<sup>(1)</sup>.

A pistola AKA permite realizar uma anastomose intestinal sem sutura, por compressão dos cotos intestinais, a um custo financeiro baixo e com algumas evidências de que a incidência de complicações não seja maior do que a média relatada na literatura

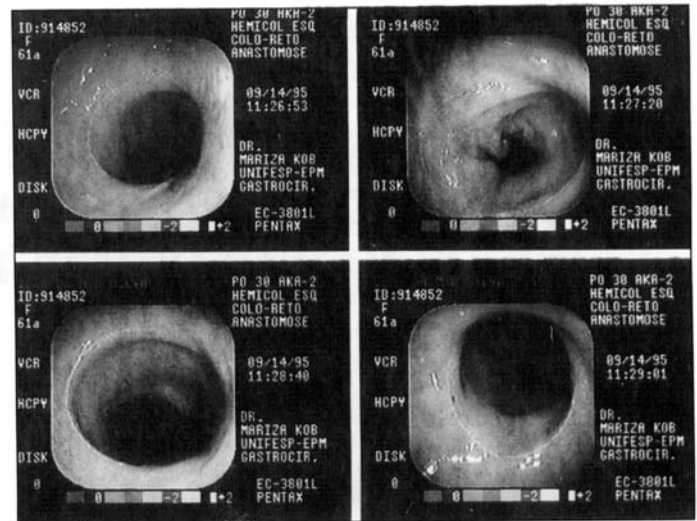


Fig. 1 - Exame endoscópico no 30º dia de pós-operatório: tênue linha esbranquiçada identifica a anastomose colorretal. Ótimo grau de epiteliação. Anastomose pérvia e elástica.

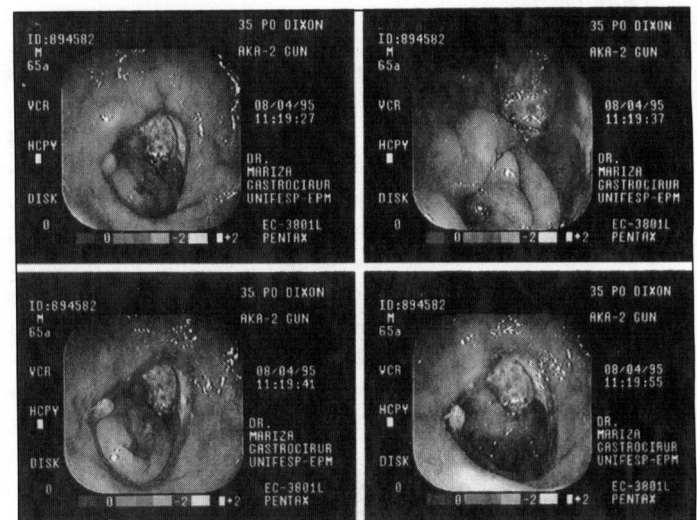


Fig. 2 - Exame endoscópico no 35º dia de pós-operatório. Anastomose colorretal pérvia, elasticidade diminuída, visibilizando-se fio da sutura em bolsa e reação granulomatosa em provável área de bloqueio fistular.

para anastomoses com técnicas convencionais. Não encontramos nenhuma complicação específica desta técnica. Nesta experiência as complicações decorreram, provavelmente, da curva de aprendizado inicial com o emprego de um procedimento inédito fora da área de influência da antiga URSS, tendo sido observadas em pacientes que, apesar de selecionados, foram considerados, finalmente, portadores de anastomoses baixas de alto risco. A observação no controle endoscópico do fio de sutura empregado na bolsa intestinal, em três pacientes, nos quais complicações estavam presentes, diagnosticou uma aplicação inadequada da sutura em bolsa, tal que a lâmina circular do dispositivo AKA não somente seccionou o excesso de tecido como a própria bolsa ancorada no eixo da pistola. Isto representa, obviamente, um erro técnico que leva a aposição imperfeita dos cotos intestinais e conseqüente possibilidade de deiscência anastomótica.

A liberação do anel plástico da AKA através da evacuação ocorreu mais prontamente do que outros dispositivos

anastomóticos por compressão<sup>(10,11)</sup>, possivelmente devido ao maior grau de compressão dos tecidos. O alívio mecânico da anastomose, pela liberação mais rápida do anel, pode ser visto como uma vantagem na utilização do instrumento russo.

Nós verificamos algumas dificuldades no emprego da AKA em anastomoses colorretais baixas em virtude do fato da AKA não possuir cabeça destacável, o que torna a sua aplicação na pélvis baixa difícil sem o controle visual da aproximação dos cotos intestinais. Esta talvez seja a maior desvantagem do dispositivo AKA. O eixo retilíneo da AKA não coincide com a curvatura anorretal e sacral, como acontece com os grampeadores de última geração, fato que, no entanto, não dificultou a introdução do dispositivo. A necessidade de se montar e recarregar a AKA pode ser considerada uma desvantagem deste instrumento, não somente porque consome tempo na sua execução, mas também porque exige aprendizado prévio, o qual consideramos relativamente difícil. Recentemente uma nova versão, a AKA-6, com eixo flexível e anel anastomótico de compressão biodegradável vem sendo empregada experimentalmente<sup>(11)</sup>.

Sem dúvida, a qualidade de cicatrização anastomótica, verificada nos controles endoscópicos, é notável. Na grande maioria dos pacientes a linha de cicatrização anastomótica foi facilmente identificada. A ausência de corpo estranho determina mínima quantidade de tecido de granulação, permitindo uma epitelização uniforme. A melhor cicatrização das anastomoses por compressão, comparativamente às técnicas convencionais, foi demonstrada em estudo experimental realizado com análise informatizada das imagens microscópicas<sup>(10)</sup>.

## CONCLUSÕES

A análise dos resultados permitiu reconhecer uma relação bem evidente entre as complicações anastomóticas e problemas técnicos intra-operatórios com a aplicação das suturas em bolsa, sendo a maioria em anastomoses colorretais baixas. A necessidade de montagem e de recarga, assim como as dificuldades encontradas nas anastomoses colorretais baixas foram consideradas desvantagens da técnica AKA. A qualidade de cicatrização, o baixo custo e a possibilidade de reutilização foram consideradas como vantagens da técnica AKA. O pequeno número de casos, no entanto, não permitiu conclusões definitivas. Contudo, esta experiência interinstitucional permitiu considerar a técnica AKA confiável para pacientes selecionados e com indicação segura em anastomoses colorretais em situação média e alta. Estudos comparativos, prospectivos, mascarados e randomizados devem ser incentivados.

**MATOS D, PHILLIPS RKS & SAAD SS - Compression intestinal anastomosis with Russian AKA gun. Analysis of the clinical, radiologic and endoscopic results.**

**SUMMARY:** A prospective study was undertaken to analyse the results of compression anastomotic endoanal device AKA, in selected patients. So far this technique has been used in 24 patients, 15 high colorectal anastomosis, 5 low colorectal anastomosis and 4 ileorectal anastomosis. Uneventful postoperative recovery with straightforward passage of the compression device occurred in most patients. Postoperative complications such as anastomotic dehiscence, bleeding from the anastomosis site and slight degree of stenosis were identified. Radiologic and endoscopic controls were within normality. No mortality was noticed related to technique. There is a great cost advantage, but some limitations in the use of the instrument were noticed.

**KEY WORDS:** colorectal anastomosis; sutureless intestinal anastomosis; anastomotic device

## REFERÊNCIAS

1. McCue JL, Phillips RKS. Sutureless intestinal anastomosis. *Br J Surg* 1991; 78: 1291-1296.
2. Kanschin NN, Lytkin MI, Knysh VI, Klur VI, Khamidov AI. First experience with application of compression anastomosis with the apparatus AKA in operations on the large intestine. *Vestn Khir Im I I Grek* 1984; 132: 52-57.
3. Tsariuk VF, Vladanov IP. Simultaneous resection with the creation of 2 anastomosis in synchronous multiple primary cancer of the large intestine. *Khirurgiya (Mosk)* 1990; 4: 61-65.
4. Lytkin MI, Klur VI, Chalisov IA, Borina ZN, Kriuchkov SB. Comparative evaluation of proximal resections in rectal cancer. *Vestn Khir Im I I Grek* 1989; 144: 38-42.
5. Kanschin NN, Volenko AV, Iakovlev SI. A goal-orientated local approach to the prevention of postoperative suppurative complications. *Vestn Akad Med Nauk SSSR* 1991; 9: 24-27.
6. Matos D, Phillips RKS. Experiência inicial com o dispositivo de anastomose intestinal por compressão AKA-2 e AKA-4 em cirurgia colorretal. *Rev Ass Med Bras* 1993; 39: 8-11.
7. Matos D, Saad SS, Salum MR, Gonzalez AM, Silva MHG. Anastomose colorretal por compressão com o instrumento AKA-2. *Rev Med IAMSPE* 1996; 27: 70-78.
8. Gross E, Koppen MO. Sutureless compression anastomosis of the distal colon and rectum with an AKA-2 instrument. In: *Mechanical and biological anastomotic technique and results* 1994: 430-434.
9. Denans FN. Entérorraphie. *Arch Gen Med* 1826; 2: 618.
10. Matos D, Saad SS, Franceschi Jr O, Barreto E, Novelli MD. Estudo experimental comparativo entre anastomose colo-cólica com sutura manual e com anel biofragmentável. *Rev Ass Med Bras* 1993; 39: 201-206.
11. Saad SS, Matos D, Barone B. Anastomose intestinal sem sutura. Experiência clínica inicial com o uso do anel biofragmentável em anastomoses cólicas. *Rev Col Bras Cir* 1995; 22(supl. 2): 121.

## Endereço para correspondência:

Delcio Matos  
Rua Edison, 278/61  
04618-031 - São Paulo - SP