
CIRURGIA VIDEOLAPAROSCÓPICA COLORRETAL

JOSÉ A. REIS NETO, TSBCP
FLÁVIO A. QUILICI, TSBCP
FERNANDO CORDEIRO, TSBCP
OSWALDO L. PINTO, TSBCP
JOSÉ A. REIS JR., ASBCP

REIS NETO JA, QUILICI FA, CORDEIRO F, PINTO OL & REIS JR. JA - Cirurgia videolaparoscópica colorretal. *Rev bras Colo-Proct*, 1995; 15(2): 58-64

RESUMO: A avaliação preliminar é encorajadora e algumas observações ainda devem ser levadas a sério, principalmente no que se refere ao tratamento do câncer. A dissecação mesentérica, supostamente mais difícil por via laparoscópica em virtude do campo reduzido, tem sido absolutamente similar às obtidas em cirurgia convencional, permitindo o mesmo espécimen cirúrgico. As dificuldades iniciais de exposição e ligadura dos troncos vasculares vão sendo paulatinamente contornadas, à medida que a experiência individual do grupo aumenta (12, 14, 16, 17, 26, 32). O equipamento rudimentar vem sendo substituído e o treinamento tem facilitado a execução de manobras anteriormente consideradas "perigosas". As principais vantagens deste procedimento podem ser assim resumidas: 1 - diminuição da dor pós-operatória, do íleo adinâmico pós-operatório, do período de hospitalização e de convalescência; 2 - retorno precoce às atividades físicas; 3 - menor trauma parietal com melhor resultado plástico e diminuição da incidência de hérnias incisionais (11, 13, 25, 32, 39, 40).

UNITERMOS: videolaparoscopia; cólons; reto

A abordagem cirúrgica dos cólons e do reto por videolaparoscopia deve ser considerada, única e exclusivamente, como uma nova via de acesso cirúrgica, em que a segurança e os resultados serão decorrência de um treinamento apropriado e específico (32, 40, 42).

As peculiaridades específicas da cirurgia digestiva intestinal exigiram, todavia, o desenvolvimento de instrumental cirúrgico apropriado e de aparelhos de sutura mecânica adaptáveis à endocirurgia (5, 7, 25), sem os quais determinadas manobras e procedimentos não poderiam ser realizados. Este novo instrumental, por sua vez, requer por parte do médico um treinamento próprio e individualizado (22).

O grande óbice, entretanto, é este treinamento em cirurgia laparoscópica: é caro e os cursos são de curta duração, quase sempre sem o tempo e instrução adequados (9). A filosofia de um pequeno curso de introdução e algumas poucas horas de prática parecem ser o suficiente para as cirurgias mais simples, menos complexas seria o melhor termo, porém é insuficiente para as ressecções intestinais, onde além da habilidade manual se necessita de um conhecimento anatômico profundo.

Muitos coloproctologistas, no afã de atualização, passaram a realizar cirurgias laparoscópicas sem o devido treinamento em videolaparoscopia e muitos cirurgiões com treinamento em laparoscopia, porém sem treinamento colorretal adequado, se aventuraram nos mesmos caminhos.

Os resultados não poderiam ser diferentes: alto grau de conversão e resultados pouco convincentes.

Por outro lado, cirurgiões adequadamente treinados, em ambas as áreas, têm demonstrado não só a viabilidade do método, mas acima de tudo as suas vantagens.

A famosa "curva de aprendizagem", em que o número de procedimentos realizados é diretamente proporcional à melhoria dos resultados obtidos, nunca foi tão curta e descedente como agora (22, 32).

Da aplicação inicial, restrita a casos selecionados houve uma abertura completa, chegando a ser em muitos centros uma indicação obrigatória para determinados procedimentos (10, 15, 18, 21, 24, 31, 33, 34, 35, 38).

As críticas até agora levantadas são sem fundamento e se originam de impressões e não de experiência.

O escopo desta apresentação é a análise dos resultados obtidos com a cirurgia videolaparoscópica em enfermidades colorretais, em um centro especializado em cirurgia laparoscópica digestiva, com as cirurgias realizadas por cirurgiões adequadamente treinados em cirurgia colorretal.

CASUÍSTICA

Foram submetidos à cirurgia videolaparoscópica colorretal, tanto no HMCP da FCM-PUCAMP, como em instituição particular (Hospital Samaritano de Campinas), no período de setembro de 1991 a março de 1994, um total de 56 enfermos, sendo 26 (46,5%) do sexo masculino e 30 (53,5%) do feminino, com idade mínima de 21 anos e máxima de 75 anos e maior incidência nas 5ª e 6ª décadas (Tabela 1).

Tabela 1 - Sexo e idade dos pacientes.

	Masculino	Feminino	Total
20-29	3	0	3
30-39	6	2	8
40-49	2	7	9
50-59	6	11	17
60-69	7	9	16
70-79	2	1	3
Total	26	30	56

Dos pacientes operados, 18 eram portadores de enfermidades de etiologia benigna e 38 apresentavam câncer. A distribuição das enfermidades, bem como a localização dos tumores podem ser vistas nas Tabelas de números 2, 3 e 4, respectivamente.

Tabela 2 - Enfermidades colorretais.

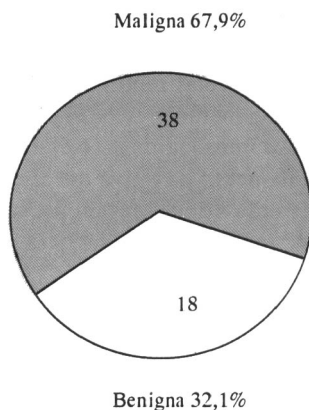


Tabela 3 - Enfermidades benignas.

Enf. diverticular	7
Procidência	5
Megacolo	5
RCU	1

Tabela 4 - Câncer.

Colo direito	5
Colo transversal	2
Esquerdo	8
Reto	23

A grande maioria dos pacientes eram portadores de câncer retal (41% do total de pacientes).

Os procedimentos realizados podem ser observados na Tabela 5.

Tabela 5 - Cirurgias laparoscópicas.

Amputação	19
Abaixamento	4
Retocolectomia	7
Colectomia esquerda	7
Duhamel	2
Hartmann	3
Sacropromontopexia	5
Colectomia total	2
Colectomia direita	5
Colectomia transversal	2
Total	56

O preparo intestinal empregado foi uma combinação de dois processos: a limpeza mecânica colorretal, por via anterógrada com Manitol a 10% (1.500 ml), combinada a utilização de um antimicrobiano, metronidazol, 500 mg por via endovenosa, em três aplicações, respectivamente: 4 horas antes da cirurgia, no início da mobilização cólica e quatro horas após a cirurgia.

Empregou-se uma dieta pobre em resíduos, nos dois dias que precederam as cirurgias (32, 37, 40).

Técnica operatória

O pneumoperitônio, via de regra, foi obtido por uma punção em hipocôndrio esquerdo com a agulha de Veress. O trocarte de Hasson só foi utilizado quando o paciente apresentava cicatriz de laparotomia prévia.

Neste local de punção introduzia-se um trocarte 10/11 e através do mesmo a óptica era posicionada na cavidade.

A seguir introduziam-se outros três trocartes (10/11), respectivamente: hipocôndrio direito, fossa ilíaca direita e fossa ilíaca esquerda. Todos sob visão direta. Todas as cirurgias foram realizadas com quatro trocartes, nas respectivas posições mencionadas. A finalidade desta localização é a identificação correta dos quatro ângulos cólicos:

1. região ileocecal
2. ângulo hepático
3. ângulo esplênico
4. retoesigmóide e cotovelo descendente sigmóide.

Com esta colocação, tanto o acesso quanto a mobilização dos diferentes segmentos cólicos lograram ser efetuados em quaisquer cirurgias.

Foram usados trocartes de 18 e 33 mm, de acordo com os diâmetros dos diferentes tipos de instrumentos, principalmente dos endogrampeadores, ou da necessidade de exteriorização do cólon ressecado. Estes trocartes de maior diâmetro foram sempre introduzidos em substituição aos 10/11 previamente instalados nas fossas ilíacas (direita ou esquerda), de acordo com a necessidade cirúrgica e o melhor acesso ao órgão a ser ressecado.

O uso de adaptadores permitiu a utilização simultânea de instrumentos de 5 ou 10 mm nos trocartes de maiores diâmetros.

Em todas as cirurgias foram utilizados dois monitores, para facilitar a visão do cirurgião e dos auxiliares.

Nas cirurgias do colo esquerdo e do reto os monitores foram colocados aos pés do paciente e o cirurgião à direita do paciente, a câmera no hipocôndrio esquerdo. O paciente em posição de Lloyd-Davies modificada, com as pernas mais estendidas, para facilitar a manipulação dos trocarter localizados nas fossas ilíacas, direita e esquerda.

Nas cirurgias de colo direito, o cirurgião sempre à esquerda do paciente, a câmera no hipocôndrio direito e os monitores aos pés do paciente, sem necessidade de posição especial.

É essencial, todavia, que os braços do paciente sejam colocados paralelos ao seu corpo, pois o cirurgião e os auxiliares necessitam de uma movimentação ativa e incessante ao longo do corpo do paciente: os instrumentos são longos e precisam de espaço para movimentação.

Como as lesões cólicas podem ser de difícil localização pela laparoscopia, principalmente quando são intraluminares e não alcançam a serosa, é importante ter-se um colonoscópio pronto para ser usado, intra-operatoriamente.

A demarcação das lesões, em colo direito e descendente, com tinta Nankin, dois a três dias antes da cirurgia, foi utilizada em três pacientes. A lesão a ser ressecada é demarcada usando-se solução de tinta Nankin, injetada na parede circunvizinha para facilitar a sua identificação pela cor, durante a laparoscopia (11, 32).

Em todos os casos procedeu-se à ligadura dos grandes troncos arteriovenosos com cliques 400, sendo realizada uma clipagem dupla proximal e única distal. Os vasos de grosso calibre foram clipados com uma técnica em V, colocando-se os cliques, alternadamente, pela direita e pela esquerda (Fig. 1).

Para os vasos de pequeno calibre utilizou-se o clipador de 300, com apenas um clipe distal e um proximal.

As anastomoses colorretais foram realizadas intracorpóreas, pela técnica de duplo grampeamento, com o reto sendo seccionado pelo endogrampeador linear, e o aparelho de sutura mecânica circular introduzido pelo canal anal, perfurando a parede posterior do reto ou a linha de grampeamento retal (23, 30). A ogiva proximal foi sempre colocada por via assistida, em incisão praticada a partir da existente em fossa ilíaca esquerda para inserção do trocarte. Esta mesma incisão foi utilizada para a retirada do espécimen cirúrgico. A anastomose foi testada ocluindo-se o cólon, logo acima da sutura, por meio de endoclampe intestinal e a colocação no reto, de solução diluída de azul-de-metileno, por meio de cateter com balão tipo "Foley", introduzido pelo ânus. Não havendo extravasamento do líquido para a cavidade abdominal, a anastomose foi considerada concluída.

Procedimento similar foi utilizado para a reconstrução do trânsito intestinal após a cirurgia pela técnica de Hartmann. Desfez-se inicialmente a colostomia, liberando-a completamente e confeccionou-se uma sutura em bolsa onde introduziu-se e fixou-se a ogiva destacável do grampeador. O cólon com a ogiva foi colocado no interior da cavidade abdominal, suturando-se esta incisão. A seguir, fez-se o procedimento laparoscópico para identificação do coto retal fechado. A introdução do corpo do grampeador no interior do reto e sua pressão contra a cúpula retal facilitam essa identificação. Após liberado completamente, o reto foi perfurado pela haste fixa do grampeador introduzido pelo ânus e a anastomose realizada pelo acoplamento da ogiva distal a esta haste.

As anastomoses colo-cólicas foram realizadas extracorpóreas, através da incisão utilizada para a remoção do espécimen cirúrgico.

Em todos os casos de anastomose extracorpórea, após o colo ter sido reintroduzido na cavidade abdominal, a incisão

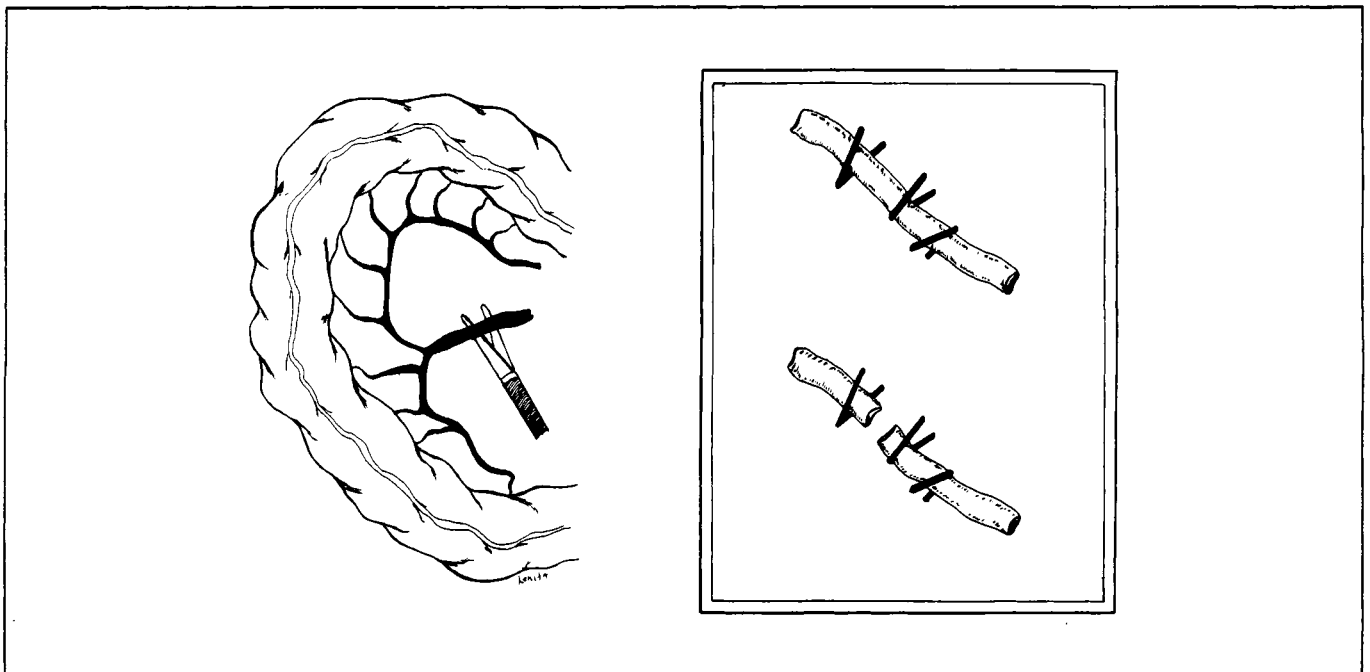


Fig. 1 - Ligadura vascular em laparoscopia

assistida era fechada e o pneumoperitônio reinstalado. A cavidade era, então, revisada.

Nas amputações abdômino-perineais do reto e nas operações de abaixamento, os espécimens cirúrgicos foram removidos por via perineal.

A colostomia terminal foi sempre realizada em fossa ilíaca esquerda, no sítio previamente usado para o trocarte auxiliar.

A histeropexia, por intermédio de dois pontos transfixantes colocados no ligamento largo, foi realizada em todas as pacientes do sexo feminino, com a finalidade de expor a pelve, sem a necessidade de um trocarte extra. Esta manobra foi feita introduzindo-se, percutaneamente, um fio com agulha reta, orientado por via laparoscópica, que após atravessar o ligamento largo uterino, com um ponto em U, foi retirado da cavidade próximo e de maneira inversa à de sua introdução, fixando desta forma o útero à parede abdominal. Terminada a cirurgia, os pontos seccionados, o útero volta à posição original.

RESULTADOS

Os resultados foram analisados sob os seguintes tópicos principais:

- 1 - complicações intra-operatórias
- 2 - complicações pós-operatórias
- 3 - tempo de cirurgia
- 4 - tempo de permanência hospitalar
- 5 - conversão para cirurgia aberta
- 6 - recidiva neoplásica

Complicações intra-operatórias

Em um paciente (1,7%) a cirurgia teve de ser convertida por problemas ventilatórios decorrentes do pneumoperitônio. O paciente, além de obeso, havia sido submetido a uma pleurodese há cinco anos.

Em outro paciente (1,7%) houve falha de equipamento e houve necessidade de conversão (falta de cabo suplementar para a endocirurgia).

Em um paciente (1,7%) ocorreu o clipamento involuntário do ureter esquerdo, que necessitou ser reparado. Aproveitou-se a incisão suplementar, necessária para a retirada do espécimen, para se realizar a ureterorrafia e colocar-se uma sonda intra-ureteral. A paciente evoluiu sem complicações no pós-operatório.

Em um paciente (1,7%), operado para reconstrução pós-Hartmann, o teste de introdução do corante demonstrou uma falha posterior na anastomose mecânica. Efetuou-se, com a ajuda de um colonoscópio para localizar a falha, uma sutura em pontos separados, totais, reparando o defeito anastomótico. O paciente evoluiu satisfatoriamente, tendo alta hospitalar no terceiro dia pós-operatório.

A anastomose mecânica colorretal não se completou, por falta dos grampos, no grameador circular, em um paciente (1,7%). A anastomose foi refeita, manual, através de uma incisão de Pfannenstiel.

Em paciente algum ocorreram complicações da punção peritoneal ou sangramento por deslizamento de cliques ou dissecação vascular.

Complicações pós-operatórias

Em dois pacientes (3,4%), operados de abaixamento endoanal, ocorreu a necrose parcial e distal do colo abaixado, havendo necessidade de reintervenção. Em um deles, a necrose foi precoce e optou-se por uma incisão de Pfannenstiel e a liberação suplementar da arcada marginal de Drummond. O meso gordo é curto dificultou a exteriorização perineal tipo Simonsen-Toupet sendo realizada uma anastomose colo-anal direta, que evoluiu satisfatoriamente no pós-operatório. A outra paciente apresentou necrose tardia, 72 horas, de início distal e que ascendeu até a margem anal. Foi submetida a nova laparoscopia com remobilização da arcada marginal e novo abaixamento.

Em um paciente (1,7%), psicopata, operado de sacropromontopexia, observou-se uma hérnia pós-operatória na incisão da fossa ilíaca esquerda.

Em paciente algum registrou-se deiscência pós-operatória de anastomose.

Tempo de cirurgia

Considerou-se como tempo operatório o período de tempo decorrido entre o início da punção abdominal e o término dos curativos. Como era de se esperar o tempo operatório foi mais prolongado nos primeiros casos, embora a equipe já estivesse treinada em cirurgia laparoscópica.

Dos 270 minutos da primeira amputação abdômino-perineal do reto, chegou-se a um patamar, pouco variável, em torno dos 150 minutos nos cinco últimos pacientes.

Interessante observar que a conversão para cirurgia aberta não aumentou o período cirúrgico em 87,5% dos pacientes.

Entretanto, a duração do tempo operatório foi sempre diretamente proporcional à obesidade e à dificuldade na identificação dos vasos mesentéricos, não se alterando com o sexo ou com a idade do paciente.

Tempo de permanência hospitalar

Embora o tempo gasto na cirurgia tenha sido, em média, maior que o usual em cirurgia aberta (considerando-se a média pela mesma equipe), o período de internação foi incontestavelmente menor nas cirurgias laparoscópicas.

O período de hospitalização foi de dois a quatro dias para os que não tinham anastomoses cólicas e de quatro a cinco dias para os que foram submetidos a qualquer tipo de anastomose intestinal.

Este fato foi decorrência de uma série de fatores: duração do íleo adinâmico, dor pós-operatória e deambulação.

O íleo adinâmico pós-operatório foi menor se comparado à cirurgia convencional, pois os ruídos hidroaéreos já se encontravam presentes entre 12 a 24 horas após o término da cirurgia, os flatos ocorrendo logo a seguir e a evacuação entre

18 e 72 horas. Em decorrência disto, 96,7% dos pacientes apresentaram um grau mínimo de distensão abdominal.

Estes fatos possibilitaram a alimentação precoce, 18 a 48 horas após o término da cirurgia, principalmente nos pacientes submetidos a cirurgias sem anastomose, seja ela intra ou extracorpórea.

O critério da dor pós-operatória é muito difícil de ser avaliado. No entanto, baseando-se na soma total de analgésicos utilizados, pode-se aferir que a intensidade de dor foi menor nos pacientes submetidos à cirurgia laparoscópica.

Este fato influiu decisivamente na movimentação pós-operatória: 80% dos pacientes deambularam sem necessidade de faixas ou suportes abdominais.

Conversão

Foram realizadas 8 (14,2%) conversões da cirurgia videolaparoscópica para via aberta.

Esta mudança de tática operatória deveu-se a inúmeros fatores.

Em 3 (5,1%) pacientes optou-se pela cirurgia aberta em virtude do tamanho e da fixação da massa tumoral às estruturas circunvizinhas que impediam a sua mobilização e a sua liberação por via laparoscópica.

Em 2 (3,4%), a conversão decorreu da grande quantidade de aderências resultante de cirurgias intestinais anteriores.

Em 2 (3,4%), ocorreu defeito no material cirúrgico: impossibilidade de conexão do bisturi elétrico aos instrumentos endolaparoscópicos em um e em outro, falha do grameador de sutura circular.

Finalmente em 1 (1,7%), a conversão foi realizada por insuficiência respiratória durante a ventilação assistida, na anestesia geral, que impedia a pressão intracavitária maior que 6 mmHg. O paciente havia sido submetido à cirurgia pulmonar anteriormente e apresentava alteração da dinâmica respiratória.

Em paciente algum a conversão foi realizada em decorrência de complicação cirúrgica laparoscópica intra-operatória (Tabelas 6 e 7).

Tabela 6 - Conversões para cirurgia convencional.

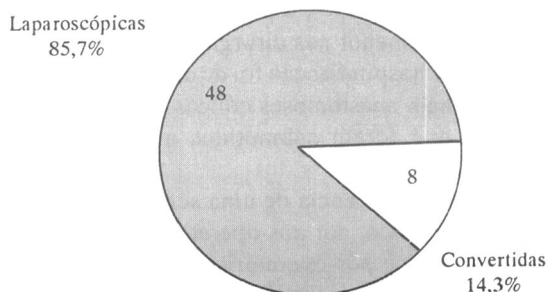


Tabela 7 - Conversões.

Causas	Técnicas	Equipamento
Total	6	2
Complicações	0	0
Opção tática	6	2

Como a conversão foi decisão precoce, a mudança de tática cirúrgica não significou maior tempo cirúrgico ou agravamento do ato operatório.

Recidiva neoplásica

A recidiva neoplásica foi considerada de três formas:

1. local
2. parietal (local do trocarte)
3. difusa

Recidiva local: uma paciente (1,7%) submetida a anastomose colo-anal apresentou recidiva neoplásica na linha de anastomose, decorridos 12 meses da cirurgia, sendo submetida a amputação abdômino-perineal do colo abaixado e colostomia terminal. A paciente havia sido submetida a 5.200 cGy e quimioterapia pré-operatórias. A margem distal por ocasião da primeira cirurgia foi 2 cm. Atualmente apresenta CEA e tomografia computadorizada normais.

Recidiva parietal: paciente algum apresentou metastização ao nível da colocação de trocartes.

Recidiva difusa: três (5,1%) pacientes apresentaram doença disseminada no pós-operatório, todos com tumores Dukes C, por ocasião da cirurgia. Uma paciente (1,7%) faleceu de metastização cerebral um ano após a cirurgia. Um paciente (1,7%) apresentou carcinomatose peritoneal 14 meses após a cirurgia. Um paciente (1,7%) apresentou metastatização hepática 14 meses após a colectomia transversa.

DISCUSSÃO

Com a experiência universal acumulada e o grande avanço tecnológico alcançado, as indicações da utilização da cirurgia videolaparoscópica no tratamento das enfermidades colorretais têm aumentado. Existe a possibilidade de, pelo menos teoricamente, realizar-se quaisquer tipos de procedimentos.

Certas regras, entretanto, devem ser seguidas:

- É mandatório um treinamento específico e conveniente em cirurgia laparoscópica (22, 32).

- É prudente, pelo menos inicialmente, selecionar situações mais simples e menos complexas: evitar, a princípio, os pacientes obesos, os tumores avançados, as peritonites generalizadas e os abdomens já operados (32, 39, 40).

- Durante o procedimento, ocorrendo visualização inadequada, sangramento abundante, contaminação intracavitária, prolongamento do tempo cirúrgico ou impossibilidade de realizar a ressecção ou anastomose adequadas, o cirurgião deve converter o procedimento para a via aberta.

- A conversão jamais deve ser vista como uma falha, mas sim, como mudança de tática (25, 32, 39, 40).

- Quanto mais precoce a conversão, menores os riscos para o paciente.

- A retirada do espécimen cólico ressecado, na maioria das vezes, ainda é problemática. Sua extração transanal é uma opção viável em algumas situações, estando contraindicada para massas tumorais extensas, pois necessitaria de grande dilatação esfíncteriana e pelo risco de implantação tumoral.

As cirurgias de abaixamento ou as amputações abdômino-perineais constituem-se em procedimentos ideais para as cirurgias laparoscópicas pois o espécimen cirúrgico pode ser retirado por via perineal sem necessidade de uma incisão adicional. Além do mais a visão pélvica é excelente, os grandes troncos arteriovenosos podem ser identificados e ligados em sua origem, a dissecação é conduzida com os devidos cuidados oncológicos e a colostomia pode ser realizada em um abdômen sem cicatrizes cirúrgicas, facilitando os cuidados higiênicos para sua manutenção (8, 36).

A rotina dos procedimentos abdominais requer a necessidade de se fazer uma incisão abdominal extra, para a retirada do espécimen. A esta tática denomina-se cirurgia "assistida" e a incisão é, de um modo geral, realizada ampliando-se aquela da introdução de um dos trocartes, variando sua extensão de acordo com o tamanho da peça. Esta ampliação da incisão para a remoção da peça permite um ótimo campo para a realização da anastomose, sob visão direta, extracavitária (27, 28, 32).

Há situações, porém, que possibilitam a realização de anastomose intracavitária: o fechamento de uma colostomia terminal após a cirurgia pela técnica de Hartmann e a retossigmoidectomia, com a utilização dos endogrampeadores lineares e da anastomose transanal mecânica (3, 4, 12, 19, 20, 29, 32).

Aliás, a utilização dos endogrampeadores é essencial para a maior parte das cirurgias colorretais. Um cuidado especial deve ser tomado em caso de necessidade de esterilização dos endogrampeadores: os aparelhos de sutura circular podem perder os grampos se forem esterilizados sob pressão. Há que se manter a peça de bloqueio dos grampos durante a esterilização. Em um dos pacientes submetidos à anastomose colorretal somente após o disparo (intracavitário) é que se constatou a ausência dos grampos. Como houve a secção, pelo bisturi circular, de ambas as extremidades a serem anastomosadas, a cirurgia teve de ser convertida para a realização de uma anastomose manual.

Outro cuidado especial deve ser tomado com respeito ao material apropriado para cirurgia laparoscópica: o cirurgião deve ter no mínimo conhecimento dos cabos, das conexões, dos sistemas de vídeo e da situação dos monitores. É prudente existir uma ótica e um insuflador extras. As óticas de 30 graus são de grande proveito nas cirurgias pélvicas e nas ressecções do colo transversal.

O aspecto mais importante, no entanto, é o da técnica cirúrgica. Adaptar-se a uma determinada tática cirúrgica não significa mudança nos princípios básicos previamente esta-

belecidos. Não deve haver modificação da técnica utilizada por via aberta para ser efetuada por via laparoscópica.

A respeitabilidade aos princípios de ressecção oncológica e de assepsia intra-abdominal na confecção de anastomoses são pontos fundamentais na cirurgia intestinal (2, 41).

A habilidade técnica tem propiciado a utilização de anastomoses manuais intracorpóreas e o anodamento de grandes troncos arteriovenosos com absoluta confiança.

Entretanto, cirurgia alguma deve ser realizada se houver a mínima desconfiança da radicalidade do ato e se para efetua-la são exigidas mudanças que comprometam o desiderato terapêutico.

A análise retrospectiva comparativa das peças ressecadas não demonstrou diferença, estatisticamente significativa, entre o número de linfonodos extraídos ou os limites distais de ressecção, quando se estudam os dois tipos de cirurgia, aberta e fechada, convencional e laparoscópica.

As recidivas, tanto local, loco-regional, quanto a difusa têm se mantido similares em ambos os grupos. Infelizmente, os dados não são conclusivos, tanto pelo curto espaço de seguimento pós-operatório, quanto pelo reduzido número de pacientes observados.

Da mesma forma não se podem aceitar críticas realizadas por indivíduos absolutamente sem experiência do método. Todo e qualquer trabalho, retrospectivo ou prospectivo, deve levar em conta a experiência do grupo com ambos os procedimentos. Caso contrário as estatísticas serão falhas.

Interessante ressaltar que "muitos cirurgiões experientes serão incapazes de realizar a cirurgia laparoscópica com a mesma eficiência da convencional".

REIS NETO JA, QUILICI FA, CORDEIRO F, PINTO OL & REIS JR. JA - Colo-rectal videolaparoscopic surgery.

SUMMARY: Preliminary reports are exciting, but universal experience is still too small to have a definite conclusion, specifically on cancer treatment. There is a lot of controversy, not yet solved. However, some initial suppositions, specially the one related to the correspondent small area of vision permitted by the "scope", which would make the mesenteric dissection and exposition difficult, proved to be not correct. Surgical specimens resected by lap-surgery are similar, as far as lymphnode dissection and surgical margins are concerned, to the one obtained by conventional surgery. Blood vessel exposition and ligature are no more a problem. Equipment, both optical and surgical, has been improved in such speed that almost every day we have a new one, and surgery can be performed with more confidence. Colo-rectal surgery performed by laparoscopy has the following advantages: 1. Postoperative pain, adynamic ileum, period of hospitalization and convalescence are diminished; 2. Rapid return to normal activities; 3. Surgical abdominal trauma and incidence of postoperative incisional hernia are lower and plastic results are better. Nowadays the disadvantages are: 1. Intraoperative period is proportionally longer; 2. There are some difficulties when removing surgical specimens; 3. Costs are higher.

KEY WORDS: video-laparoscopy; colon; rectum

REFERÊNCIAS

1. American Society of Colon and Rectal Surgeons, Policy Statement, Dis Colon Rectum 1991; 34(5): 5A.
2. Blenkinsopp WK, Stewart-Brow S, Blesovsky L et al. Histopathology reporting in large bowel cancer. J Clin Pathol 1988; 34: 509-513.
3. Cassimally KAJ. Transanal insertion of EEA stapler: a helpful tip. Dis Colon Rect. Philadelphia, PA, USA 1981; 26: 648-653.
4. Cohen Z, Myers E, Langer B. Double stapling technique for low anterior resection. Dis Colon Rect 1983; 26: 231-235.
5. Cooperman AM, Zucker KA. Laparoscopic guided intestinal surgery. In: Zucker KA. Surgical Laparoscopy. Quality Med Publ Inc St. Louis, MO, 1991.
6. Corbitt JD. Preliminary experience with laparoscopic guide colectomy. Surg Laparosc Endosc 1992; 2: 79.
7. Cutait DE, Cutait R. Stapled anterior resection of the rectum. In Ravitch MM, Steichen FM. Principles and practice of surgical stapling. Year Book Medical Publishers Inc., Chicago, London, 1987: 338-400.
8. Dodson RW, Cullado MJ, Tangen LE, Bonello JC. Laparoscopic assisted abdominoperineal resection. Contemp Surg 1993; 42(1): 42-44.
9. Dubois F. Laparoscopic cholecystectomy: Historical perspective and personal experience. Surgical Laparoscopy and Endoscopy 1991; 1: 52-7.
10. Fowler DL, White SA. Brief clinical report: Laparoscopy-assisted sigmoid resection. Surg Laparosc Endosc 1991; 1(3): 183.
11. Ghobrial R, Mac Fadyen Jr. BV, McKernan JB, Wolfe BM. Tratamento laparoscópico das doenças gastrointestinais. In: Pinotti HW, Domene CE. Cirurgia videolaparoscópica. Robe ed, SP, 1993.
12. Gorey TF, O'Connell PR, Waldron D. Laparoscopically assisted reversal of Hartmann's procedure. Br J Surg 1993; 80(109).
13. Grecco EC, Silva JH, Hashiba K, Paula AL. Colectomia laparoscópica. In: Paula AL, Hashiba K, Bafutto M. Cirurgia Laparoscópica. Ed. Bandeirantes, Goiânia, 1993: 253.
14. Hojo K, Koyama Y, Moriya Y. Lymphatic spread and its prognostic value in patients with rectal cancer. Am J Surg 1982; 144: 350-4.
15. Jacobs M, Verdeja JC, Goldstein HS. Minimally invasive colon resection. Surg Laparosc Endosc 1991; 1(3): 144.
16. Jarvinen J, Ovaska J, Mecklin JP. Improvements in the treatment and prognosis of colorectal carcinoma. Br J Surg 1988; 75: 25.
17. Jass JR, Miller K, Northover JMA. Fat clearance method versus manual dissection of lymph nodes in specimens of rectal cancer. Int J Colon Dis 1986; 1: 155-6.
18. Johansen OB, Wexner SD, Noguera JJ, Jagelman DG. Laparoscopic total abdominal colectomy: A prospective assessment. Dis Colon Rectum 1992; 7: 651-655.
19. Julian RB, Kolachalam RB, Wolmark N. The triple-stapled colonic anastomosis. Dis Colon Rectum 1989; 32: 989.
20. Kim LH, Chung KE, Aubuchon P. Laparoscopic-Assisted abdominoperineal resection with pull-through (sphincter saving). Surg Laparosc Endosc 1992; 2: 237.
21. Lange V, Meyer G, Schadez HM, Schildberg FW. Laparoscopic creation of a loop colostomy. J of Laparoendosc Surg 1991; 1(5): 307-312.
22. Larach SW, Salomon MC, Williamson PR, Goldstein E. Laparoscopic assisted colectomy: Experience during the learning curve. Colo-Proctology 1993; 1: 38-41.
23. Leff EI, Shaver JO, Hoexter B. Anastomosis recurrences after low anterior resection: stapled vs. hand-sewn. Dis Colon Rect 1985; 28: 164-167.
24. Monson JRT, Darzi A, Carey PD, Guillou PJ. Prospective evaluation of laparoscopic-assisted colectomy in an unselected group of patients. Lancet 1992; 340: 831-33.
25. Morris Jr. FE. Laparoscopic Colectomy: Utopia or Reality? In: Paula AL, Hashiba K, Bafutto M. Cirurgia Laparoscópica. Ed. Bandeirantes, Goiânia 1993: 237.
26. Olson RM, Perencevich NP, Malcolm AW et al. Patterns of recurrence following curative resection of adenocarcinoma of the colon and rectum. Cancer 1980; 45: 2969.
27. Phillips EH, Franklin M, Carrol BJ et al. Laparoscopic colectomy. Ann Surg 1992; 216(6): 703-7.
28. Pietrafitta JJ, Schultz LS, Graber JN, Hickok DF. An experimental technique of laparoscopic bowel resection and reanastomosis. Surg Laparosc Endosc 1992; 2: 205.
29. Quilici FA, Cordeiro F, Faria Jr. PC, Reis Neto JA. Mechanical and manual anastomosis of the extraperitoneal rectum. Experimental comparative study in dogs. ABCD Arq Bras Cir Dig São Paulo 1990; 5(2): 41.
30. Quilici FA. Anastomose Mecânica Extraperitoneal (estudo experimental comparativo em cães). Tese de doutorado apresentada à Faculdade de Ciências Médicas da Universidade Estadual de Campinas, São Paulo, 1988.
30. Ramos JR, Pinho M, Poliana F. Promontofixação do reto por via laparoscópica. Rev Bras Colo-Proct 1993; 13(1): 5-6.
31. Redwine DB, Sharpe DR. Laparoscopic segmental resection of the sigmoid colon for endometriosis. J Laparoendosc Surg 1991; 1(4): 217.
32. Reis Neto JA, Quilici FA. Suturas mecânicas em cirurgia videolaparoscópica colorretal. In: Margarido NF, Saad Jr. R, Cecconello I, Martins JL, Paula RA, Soares LA. Vídeo-Cirurgia. Robe ed. São Paulo, Brasil 1994: 393-411.
33. Regadas FSP, Nicodemo AM, Rodrigues LV, Garcia JHP, Nóbrega AGS. Anastomose colorretal por via laparoscópica - Apresentação de dois casos e descrição da técnica operatória. Rev Bras Colo-Proct 1992; 12(1): 21.
34. Regadas FSP. Cirurgia dos Cóloons. Colectomia Laparoscópica. In: Pinotti HW, Domene CE. Cirurgia Videolaparoscópica. Robe ed, São Paulo, 1993.
35. Schlinkert RT. Laparoscopic-Assisted right hemicolectomy. Dis Colon Rectum 1991; 34: 1030.
36. Stearns MW Jr., Deddish MR. Five years results of abdominopelvic lymph node dissection for carcinoma of the rectum. Dis Colon Rectum 1959; 2: 169.
37. Vernava AM, Dean P. Preoperative and postoperative management. In Beck DE, Wexner SD (eds.). Fundamentals of anorectal surgery. New York: McGraw-Hill, 1992; 50-6.
38. Wexner SD, Johansen OB, Noguera JJ, Jagelman DG. Laparoscopic total abdominal colectomy. A prospective trial. Dis Colon Rectum 1992; 35(7): 651.
39. Wexner SD, Johansen OB. Laparoscopic bowel resection: Advantages and limitations. Ann Med 1992; 24: 105.
40. Wexner SD, Cohen SM, Johansen OB, Noguera JJ, Jagelman DG. Cirurgia colorretal laparoscópica. Rev Col Bras Cir 1994; XX(III) 1994: 26-29.
41. Wolmark N, Fisher B. An analysis of survival and treatment failure following abdominoperineal and sphincter-saving resection in Duke's B and C rectal carcinoma. Ann Surg 1986; 204: 480-487.
42. Zucker KA. Surgical laparoscopy. Quality Med Publ Inc, St. Louis, Mo, 1991.

Endereço para correspondência:

José A. Reis Neto
Rua General Osório, 2273
Cambuí - Campinas - SP