

# EMERGÊNCIAS PROCTOLÓGICAS

## I — URGÊNCIAS MENORES.

Manuel da Silva Resende<sup>1</sup>  
Mauro Guimaraens<sup>1</sup>  
Emerson José M. de Oliveira<sup>1</sup>  
José Juvenal de Araújo<sup>1</sup>

### RESUMO

*Num trabalho dedicado aos residentes os autores fazem uma análise das urgências proctológicas menores definindo-as e apresentando a conduta adotada diante das mesmas. Assim, são abordados a proctologia fugaz, coccigodínia, criptites e papilites, fissura anal aguda, traumatismo anal, trombose hemorroidária externa, pseudo-estrangulamento hemorroidário, abscesso pilonidal sacro-coccígeo, abscesso anorretal, prolapso retal agudo, hemorragia anal e crise pruriginosa aguda. As urgências, maiores ou reto-cólicas, serão abordadas num próximo trabalho.*

Dentro da especialidade podem ocorrer várias situações, algumas com urgência absoluta e outras relativa, que necessitam de um conhecimento correto para instituição de um tratamento adequado não só visando o alívio do paciente como evitando conseqüências que, muitas vezes, podem ser desastrosas. Procuraremos, a seguir, expor os casos de urgência, abordando, neste trabalho, os relacionados com o canal anal, região perineal e sacro-coccígea (urgências menores) ficando as reto-cólicas (urgências maiores) para o próximo a ser publicado. Para fins didáticos procuraremos agrupá-las conforme a predominância dos sintomas e/ou sinais sem contudo poder delimitar algumas com esta precisão já que podem fazer parte de dois ou mais grupos.

Esta nossa exposição será especialmente dedicada aos médicos residentes.

1 — *Urgência dolorosa* — A dor pode se apresentar isoladamente (proctalgia fugaz, coccigodínia, criptite, papilite) ou, embora predominante, associar-se a perda sangüínea (fissura, traumatismos) ou quadro tumoral (abscessos, trombose hemorroidária externa, pseudo-estrangulamento hemorroidário, prolapso agudo do reto). A dor deve ser analisada em todos os seus aspectos como início, tipo, intensidade, duração, relação com a evacuação, fatores agravantes e atenuantes assim como outros sintomas ou sinais concomitantes a fim de que possamos fazer o diagnóstico diferencial. Abordaremos neste quadro aquelas em que este sintoma é exclusivo ou predominante, podendo, neste último caso, associar-se o sangramento.

1.1 — A proctalgia fugaz caracteriza-se por uma dor anorretal paroxística, recorrente e idiopática. Inicialmente discreta, assume gradualmente maior intensidade e chega ao máximo em pouco tempo, podendo durar minutos, meia hora ou mais e ser acompanhada de sudorese e até lipotímia se for muito forte, não deixando, contudo, qualquer *reliquat* após o término da crise. O início é súbito,

Trabalho das Clínicas Cirúrgicas do Hospital do Distrito Federal Presidente Médici.

1 Proctologistas do Hospital Presidente Médici

de preferência noturna, determinando um falso desejo de evacuar e de emitir gases e com intervalos bastante irregulares no transcurso de um ano. A causa é desconhecida aceitando-se tratar de espasmo de um músculo ou grupo de músculos entre eles, provavelmente o elevador do ânus. O aspecto psicossomático tem sido salientado pois muitos pacientes são emocionalmente tensos. Nenhuma anormalidade física é encontrada. Em alguns o medo do câncer poderia ser causa desencadeante.

O termo proctalgia fugaz foi introduzido por *Thaysen*<sup>1,3</sup> em 1935 devendo-se a *Ewing*<sup>4</sup> e *Ibrahim*<sup>9</sup> os trabalhos que marcaram com maior clareza o assunto.

O tratamento consiste em medidas que compreendem o uso de antiespasmódicos, calor sob a forma de banho de assento ou clister e tranqüilizantes. O uso de nitrito de amilo ou similares mais modernos por via sublingual têm bons resultados. Devemos acrescentar que o exame proctológico por si só constitui uma excelente terapêutica psicológica.

1.2 – A coccigodínia é a dor localizada ao nível do cóccix de freqüência muito rara na patologia geral. A dor coccigeana constitui o sintoma fundamental, cuja intensidade varia amplamente, desde o simples mal-estar que acomete o doente após longo tempo em posição sentada até quadros dolorosos intensíssimos que justificam um atendimento de urgência. A dor pode estar circunscrita à região coccígea ou apresentar irradiação para a região glútea e, por vezes, até no território de distribuição do nervo ciático. Intensifica-se em posição sentada e, às vezes, quando evacua, tosse ou levanta peso, melhorando com o decúbito ventral, acometendo mais o sexo feminino. Confirma-se o diagnóstico fazendo-se o exame da região sacro-coccígea seja externamente pressionando o cóccix, seja mobilizando-o através do toque retal, o que desperta dor intensa. O exame radiológico também poderá fornecer informações de processos mórbidos ou variações anatômicas do mesmo. Quanto à etiologia destacam-se os traumatismos diretos ou indiretos (parto) e a osteoartrite.

O tratamento visa aliviar o cóccix do peso a que está submetido, fazendo o paciente sentar ereto sobre o assento bem macio e aliviar a dor através de analgésicos, antiespasmódicos e calor local. O uso de corticóides injetáveis com anestésicos dão, freqüentemente, bons resultados. Se, apesar de todo o tratamento clínico, a dor persistir, aconselha-se a remoção do cóccix.

1.3 – *Criptites e papilites agudas*: Estas duas condições, como assinala *Goligher*, são raramente

encontradas em sua fase inicial. A progressão das criptites ocasionará o aparecimento dos abscessos anorretais, propriamente ditos. A dor é o principal sintoma, geralmente contínua, exacerbando-se com a evacuação. Raramente há eliminação de pus. O toque é doloroso, mais no ponto inflamado que pode estar endurecido e, à anuscopia, mostrar-se hiperemiado com eliminação de pequena quantidade de secreção purulenta pela cripta ou papila correspondente. Nesta fase, quando lenta conseguimos diagnosticar, ou quando suspeitamos pelo quadro clínico, fazemos calor local, analgésicos, antibióticos e laxativos suaves com recomendação para evitar a diarreia. A formação de um abscesso implicará em outra conduta conforme abordaremos adiante.

1.4 – A fissura anal aguda representa uma solução de continuidade do epitélio estratificado do canal anal, mais freqüente em adultos jovens ou de meia idade, mas também podendo ocorrer em crianças e velhos. A distribuição sexual é igual sendo que nos homens ocorre em 99% dos casos na comissura anal posterior, 1% na anterior, com as mulheres apresentando uma incidência de 10% na anterior, segundo *Goligher*<sup>5</sup>. Nos bebês e crianças geralmente são múltiplas *Connor*<sup>2</sup>).

A etiologia exata da fissura anal aguda propriamente dita ainda não está definida. Não incluímos nesta discussão as lesões anais associadas a patologias reto-cólicas (RCUI, doença de Crohn, processos específicos como tuberculose, sífilis ou cancróide, câncer do canal anal, coito anal, ou complicações pós-operatórias de cirurgias orificiais). Na patologia abordada o traumatismo fecal, seja em paciente geralmente constipado ou ocasionalmente, diarréico, representa o fator inicial ou de reincidência quase sempre encontrado. Fatores anatômicos, com disposição elítica do esfíncter externo e maior angulação anorretal posterior, possam, talvez, explicar a maior ocorrência das fissuras em suas comissuras, anterior e posterior, principalmente nesta última.

A dor é o sintoma principal da fissura, caracteristicamente desencadeada pela evacuação e podendo durar minutos a horas. Em raros casos porém, o ato da evacuação é indolor só instalando-se posteriormente a dor. O medo de evacuar gera um ciclo vicioso com maior ressecamento das fezes e subseqüentes exonações intestinais mais dolorosas e difíceis. O sangramento costuma ser discreto e rutilante. Ocasionalmente pode ser intenso. O prurido e a secreção ocorrem na forma crônica.

O diagnóstico é dado pela história e confirmado por uma inspeção anal suave mas cuidadosa e perfeita (**Fig. 1**). A borda da fissura aguda é bem

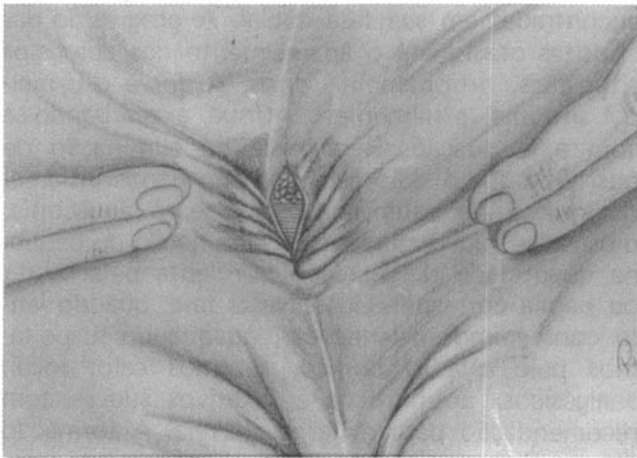


Fig. 1 – Fissura anal aguda.

definida, limpa, macia e muito sensível a manipulação. Esta lesão ou cicatrizará espontânea ou terapêuticamente ou evoluirá para um estágio crônico. O uso de anestésico tópico em forma de geléia antes das evacuações, pomadas cicatrizantes, calor local e correção da evacuação costumam cicatrizá-las. Em raras ocasiões, contudo, há necessidade de proceder a dilatação anal forçada sob anestesia, ou esfínterectomia interna lateral.

A complementação do exame proctológico, após a crise, é de grande importância para diagnóstico de patologia colorretal, associada.

1.5 – O traumatismo anal geralmente está associado a lesões reto-cólicas ou de outras vísceras vizinhas. Corpos estranhos introduzidos pelo ânus, trabalho de parto, procedimentos cirúrgicos, empalamento, armas branca ou de fogo, podem lesar a região anal, em alguns casos, isoladamente. A dor é intensa podendo ser acompanhada de menor ou maior perda sangüínea em função da extensão da lesão pois pode ir desde uma simples laceração até a secção completa de todo o sistema esfínteriano, quase sempre complicado com traumatismo retal. Estamos considerando apenas a lesão anal pois as reto-cólicas serão abordadas no próximo trabalho.

O tratamento pode ir desde medidas puramente conservadoras (pequenas contusões ou lacerações) até cirurgia imediata com reparo das lesões esfínterianas associadas. O resultado funcional será tanto melhor se esta conduta for adotada e bem sucedida. Neste caso o desbridamento e a limpeza devem ser perfeitas, preferindo deixar a pele total ou parcialmente aberta. A realização de uma colostomia derivativa deve ser feita na presença da lesão esfínteriana total.

2 – **Urgência dolorosa tumoral** – Na síndrome dolorosa fazendo parte de um quadro tumoral analisaremos a trombose hemorroidária externa, o

pseudo-estrangulamento hemorroidário, os abscessos sacro-coccígeo, anorretal e o prolapso agudo do reto.

2.1 – A trombose hemorroidária externa se caracteriza pelo aparecimento súbito de um tumor anal, continuamente doloroso, agravando-se com a evacuação, o sentar e o deambular. Pode surgir sem fator desencadeante conhecido ou, mais frequentemente, após esforço para evacuar, crises diarréicas, abusos de bebidas alcoólicas ou alimentos condimentados. Representa uma verdadeira trombose ao nível do plexo hemorroidário externo ou rotura de uma veia formando-se um hematoma perianal. É comum o paciente referir várias crises, em geral na mesma localização, com maior ou menor intensidade. Ao exame vamos encontrar um tumor arredondado, próximo ao ânus, de cor violácea, recoberto por pele lisa e tensa sendo bastante doloroso à palpação nos dois a três primeiros dias (Fig. 2). Deixando evoluir em seu

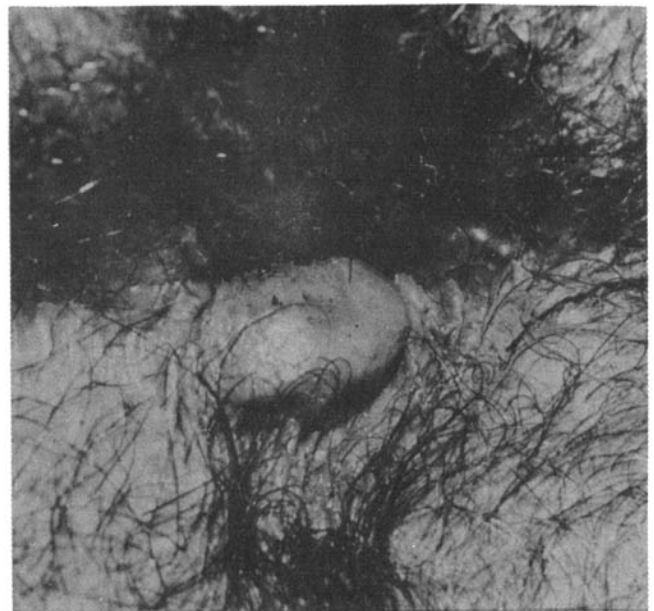


Fig. 2 – Trombose hemorroidária externa.

curso pode desaparecer completamente por reabsorção gradual, ficando, às vezes, um plicoma como seqüela; outras vezes rompe-se devido à necrose e ulceração da pele que o recobre (Fig. 3) com aparecimento de sangramento, que mancha a roupa, eliminação de coágulos e, raramente, infecção representada pelos abscessos ou fístulas.

O tratamento está em função do quadro doloroso. Se bem tolerado, representando a 1ª crise ou se já ultrapassou o período crítico da dor, geralmente às primeiras 72 horas (Buls<sup>1</sup>); o tratamento deve ser conservador. Compreendendo repouso, calor local, analgésicos e antiflogístico. A

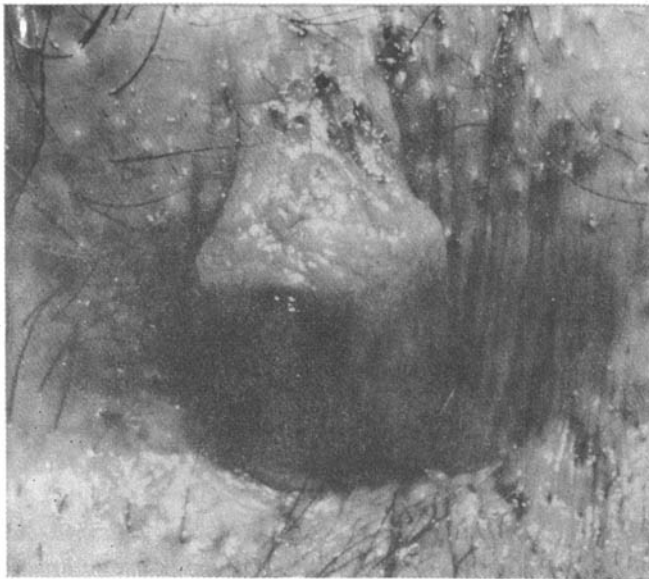


Fig. 3 – Trombose hemorroidária externa apresentando ulceração na pele que a recobre.

cirurgia está indicada quando o quadro é bastante incomodativo, o processo já é repetitivo, ou há necessidade de uma solução rápida em função das próprias atividades do paciente. A operação é fácil, sendo realizada com anestesia local, compreendendo a excisão completa da pele e hematoma com ressecção em raquete (Fig. 4).




Fig. 4 – Tratamento cirúrgico da trombose hemorroidária externa.

### 2.2 Pseudo-estrangulamento hemorroidário.

As hemorróidas podem prolabar tornando-se congestionadas; trombosadas, irreduzíveis e dolorosas devido a um comprometimento do plexo hemorroidário externo com grande edema e, às vezes,

trombos na região perianal correspondente. Formam-se, desta forma, dois tumores: um interno, violáceo, revestido de mucosa, correspondendo às hemorróidas internas e outro externo liso, brilhante, revestido de pele, relacionado com o plexo hemorroidário externo. Um sulco, representado pela linha pectínea, separa os dois.

Estes tumores ocupam um quadrante, a hemircircunferência ou toda a periferia anal (Figs 5 e 6). Quando predomina maior edema na coroa externa a interna poderá ficar oculta, havendo necessidade de, com manobras suaves, expô-la.

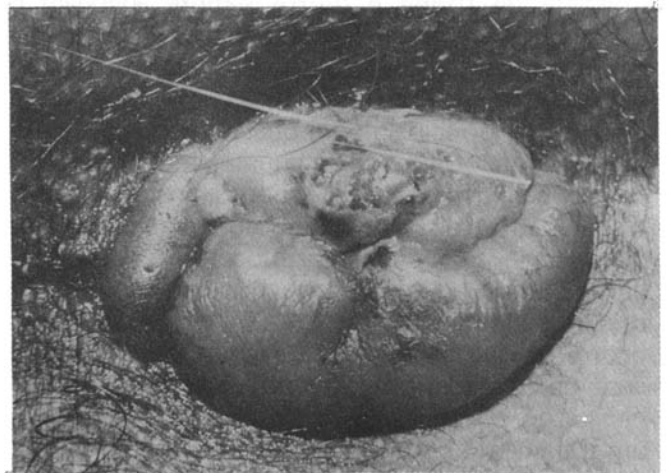

Fig. 5 – Pseudo-estrangulamento hemorroidário ocupando a hemircircunferência anal.

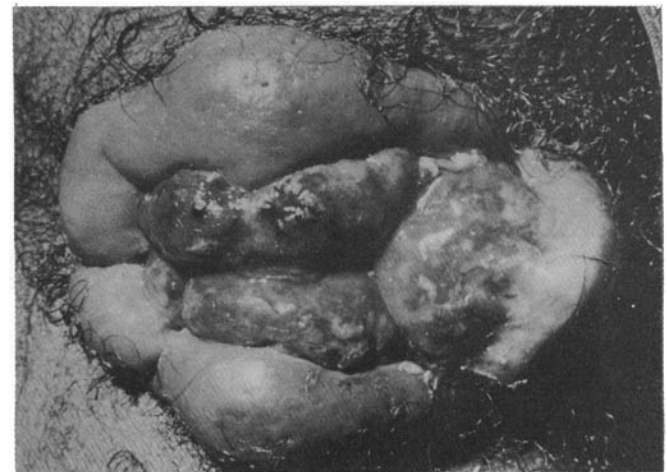

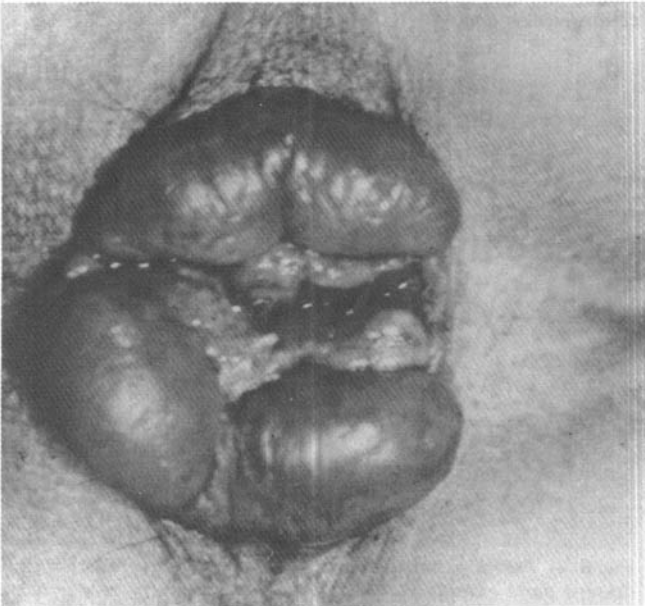
Fig. 6 – Pseudo-estrangulamento hemorroidário total, visualizando-se a parte externa recoberta por pele e a interna recoberta por mucosa.

A evolução da maioria destes quadros é a regressão espontânea e, às vezes, diminuição do tamanho das hemorróidas que podem se tornar assintomáticas após a crise. Outras, o curso é menos favorável podendo chegar a necrose e esfacelo com secreção sanguinolenta e fétida. Nestes casos

se associa a infecção podendo surgir abscessos e muito excepcionalmente a piemia portal relatada por poucos autores (*Lockhart-Mummery*, 1934 e *Gabriel*, 1948), citados por *Goligher*<sup>5</sup>.

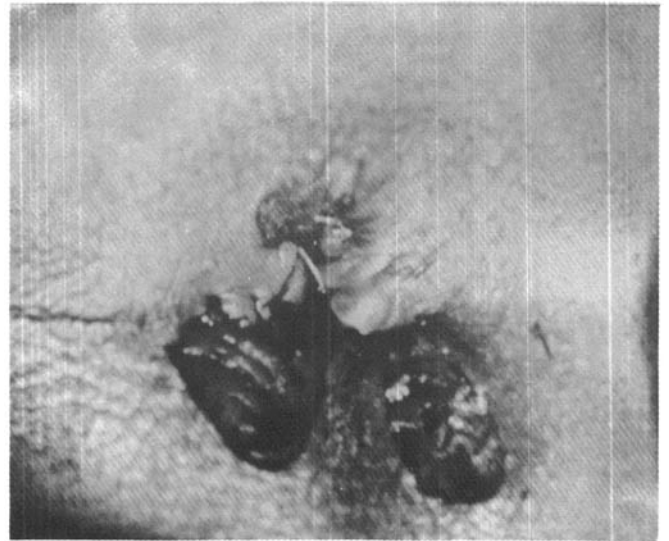
Este quadro tumoral é doloroso e geralmente surge de maneira semelhante à relatada para a trombose hemorroidária externa ou sem causa aparente. Recebe as denominações de crise hemorroidária, trombose hemorroidária aguda, estrangulamento ou pseudo-estrangulamento hemorroidário.

O tratamento é motivo de grandes controvérsias pois há autores que defendem a intervenção imediata de rotina e outros sempre advogam o tratamento conservador. Achemos que a cirurgia *a quente* possa ser realizada pois já a fizemos diversas vezes (**Figs. 7 e 8**). Tecnicamente, contudo, é mais difícil principalmente quando o comprometimento é total. Nestes casos, atualmente, preferimos esfriar, parcialmente, com repouso, analgésicos, antiflogístico e calor local durante três a cinco dias quando realizamos a hemorroidectomia. Esta também será feita de imediato quando permite identificação anatômica dos mamilos envolvidos como ocorre no caso da **Fig. 7**. Devemos lembrar que a crise hemorroidária aguda pode ser a primeira manifestação da doença não merecendo, neste caso, um tratamento cirúrgico de imediato.



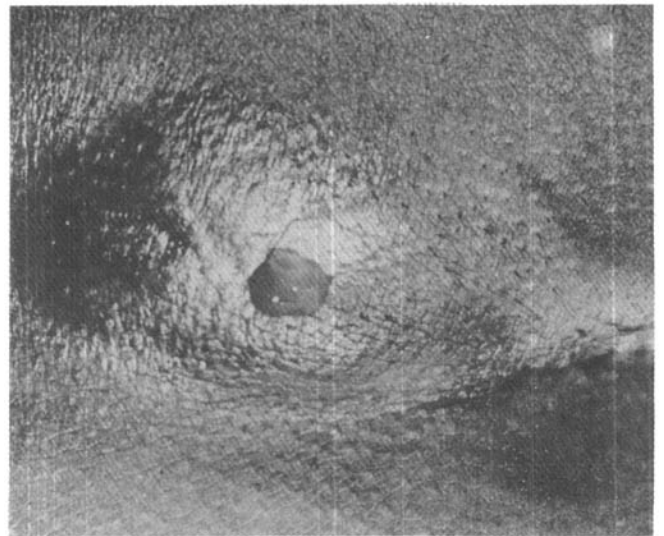
**Fig. 7** - Pseudo-estrangulamento hemorroidário permitindo a identificação e individualização dos mamilos comprometidos.

2.3 - Abscesso pilonidal sacro-coccígeo — A formação de um abscesso pilonidal na região sacro-coccígea pode ser a primeira manifestação da doença ou se constituir em mais um quadro de



**Fig. 8** - Tratamento cirúrgico do pseudo-estrangulamento hemorroidário.

reagudização de um processo supurativo crônico. A presença de tumor, dor, calor, rubor com ou sem flutuação nessa região, precedida ou não de trauma, apresentando ou não orifícios, confirmam o diagnóstico (**Fig. 9**).



**Fig. 9** - Abscesso pilonidal sacro-coccígeo.

Não entrando em detalhes etiológicos, bastante discutidos, diremos que a simples drenagem espontânea ou cirúrgica tem efeito apenas paliativo. O paciente mais tarde terá que ser encaminhado para tratamento cirúrgico radical ou continuar com seu problema quase sempre cronicado. Na fase do abscesso surge uma ótima oportunidade para o tratamento cirúrgico definitivo através da marsupialização, técnica proposta por *Buie* em 1937. Usamos em 100 casos descritos e analisa-

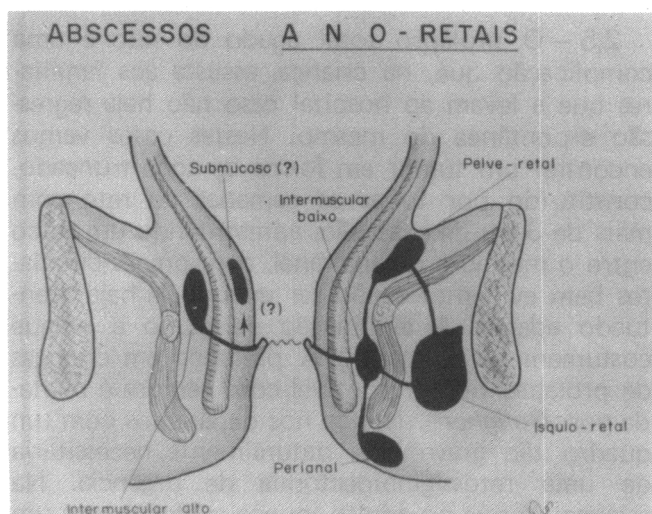


dos em trabalho publicado tanto para a fase aguda como para a crônica. (Revista Brasileira de Colo-proctologia – Vol. 1 – nº 3, 1981).

#### 2.4 – Abscesso anorretal.

O abscesso anorretal é um processo supurativo nos tecidos adjacentes ao canal anal e/ou reto sendo mais comum nos homens que nas mulheres. Atualmente aceita-se que cerca de dois terços destes tenham origem em uma infecção da cripta anal e das glândulas anais que as continuam, havendo concordância de que o abscesso e fístula representam estágios da mesma patologia. As glândulas anais foram descritas pela 1ª vez por *Chiari* em 1878 e bem estudadas por *Eisenhammer*<sup>3</sup>, *Parks*<sup>1</sup> e *Harkins*<sup>7</sup>. Em cerca de 10% podem ser responsabilizadas a doença de Crohn, a retocolite inespecífica, tuberculose, infragranulomatose venérea, carcinomas, corpo estranho, traumatismos, hidradenite supurativa, furunculose, cisto pilonidal e inflamações pélvicas. Provavelmente 20% ficam sem uma causa identificável.

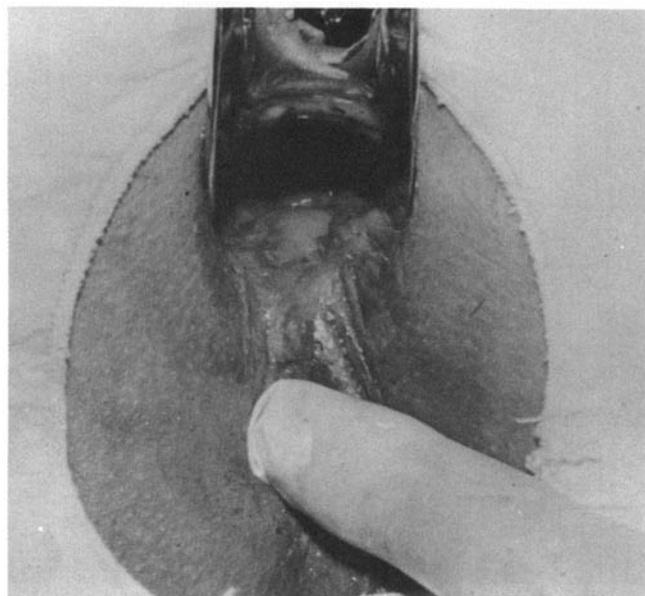
Uma vez alcançado o espaço interesfincteriano o processo supurativo pode descer dando origem aos abscessos perianais; caminhar lateralmente atravessando o músculo longitudinal e esfíncter externo formando o ísquio-retal ou, então, subir atingindo o espaço pelverretal ou apenas ocasionar os abscessos interesfincterianos altos que, segundo *Eisenhammer* e *Parks*, seriam erroneamente chamados de submucosas (vide **Fig. 10**).



**Fig. 10 – Formação e localização dos abscessos anorretais.**

Os sintomas e sinais variam conforme a localização dos abscessos. Nos perianais e ísquio-retais predominam os locais e nos intermusculares altos e pelvirretais os gerais. A dor é encontrada em todos eles, sendo contínua e agravada pelo andar, sentar, tossir e pela evacuação. Naqueles em que a

localização é próxima em relação a linha pectínea ou elevador do ânus é característico o desconforto retal com sensação infrutífera de evacuar. Nestes casos também a febre quase sempre está presente ao passo que a inspeção da região perianal é negativa. O toque, se necessário sob anestesia, é importantíssimo. Já nos perianais e ísquio-retais o tumor doloroso, acompanhado dos sinais inflamatórios característicos, levando a uma assimetria anal em maior ou menor extensão firma o diagnóstico (**Fig. 11**). A febre nem sempre está presente.



**Fig. 11 – Identificação da cripta doente através de compressão do abscesso.**

Quanto ao tratamento enumeraremos os aspectos importantes que devem ser considerados:

a – A simples drenagem é um tratamento de exceção só realizada como alívio para o paciente que não aceite o tratamento radical. É seguida de formação de fístula (**Scoma-Hughes-Hanley**)<sup>6, 8, 12</sup>.

b – O tratamento radical deve sempre ser precedido pela tentativa de localização da cripta doente, comprimindo-se o abscesso, a fim de verificar a saída de pus pela mesma. Este compreende a fistulotomia, sempre que o comprometimento esfíncteriano seja do esfíncter interno e/ou o esfíncter subcutâneo de localização posterior, ou póstero-lateral (50 a 70% dos casos), segundo *Scoma* (**Figs. 12, 13 e 14**).

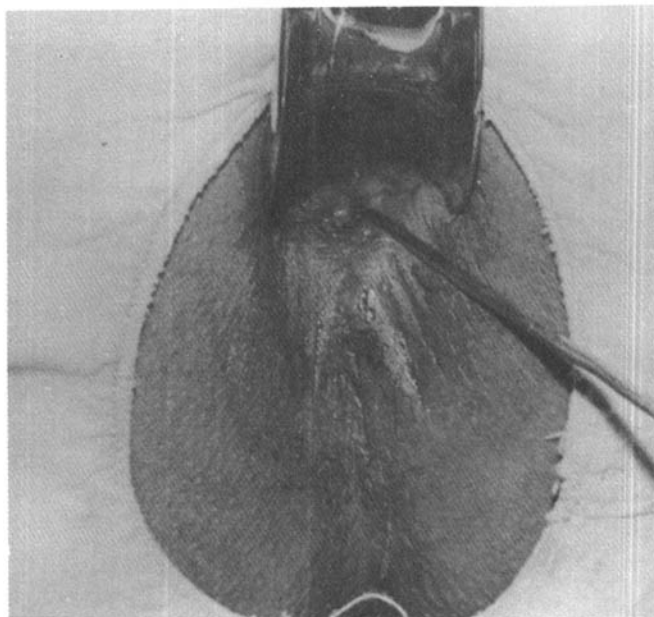
c – Nos anteriores fazemos a excisão de retalhos muco-cutâneos até a cripta permeável e curetamos a cavidade.

d – Esta conduta também adotamos quando não identificamos a cripta permeável, retirando

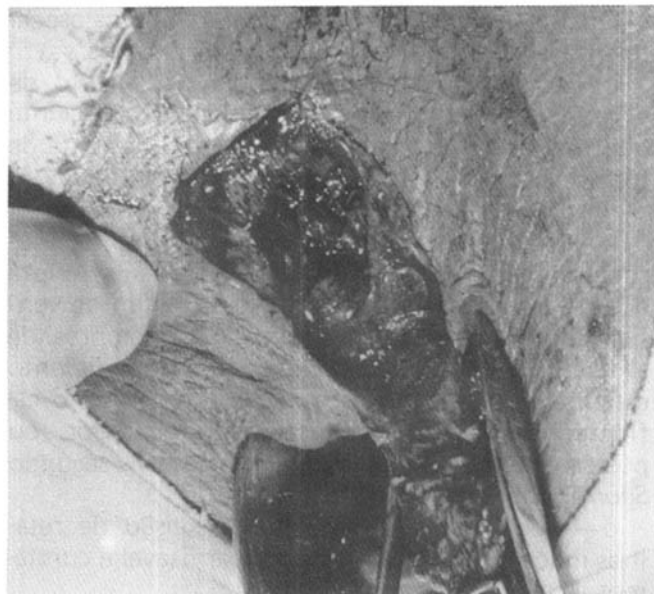
portanto a cripta adjacente ao processo, assim como todas as que estiverem permeáveis, destacando-se a importância da limpeza ampla das cavidades, sobretudo da pós-anal profunda quando envolvida, ísquio-retal ou pelverretal.

e — Nos intermusculares altos a esfincterotomia interna é feita em sua topografia associada à excisão cutâneo-mucosa e tratamento da cripta já descrito.

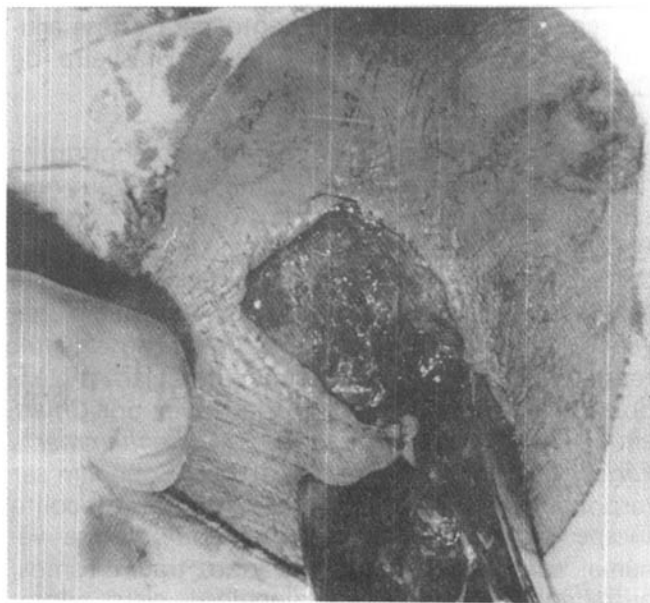
f — Nunca usamos sedenho em abscessos esfinterianos altos ou anteriores procedendo confor-



**Fig. 12** — Abscesso anorretal. Identificação da cripta doente com auxílio do estilete (cripta permeável).



**Fig. 13** — Tratamento radical do abscesso anorretal. Excisão do retalho muco-cutâneo com exposição da cavidade.



**Fig. 14** — Tratamento radical do abscesso anorretal. Excisão do retalho muco-cutâneo e da cripta permeável.

me conduta obtida no item "c" nos abscessos anteriores.

g — Nos abscessos supra-elevatorianos há necessidade de estabelecer a sua origem. Se resultam da propagação de um ísquio-retal a abordagem deve ser perianal; se primários daquela região devem ser drenados através do reto (*Morson*<sup>10</sup>).

#### Cobertura antibiótica e analgésica

2.5 — O prolapso total agudo do reto é uma complicação que, na criança, assusta aos familiares que a levam ao hospital caso não haja regressão espontânea do mesmo. Nestes casos vamos encontrar um tumor em forma de cone truncado, constituído por todas as camadas do reto com mais de 3 cm de extensão, apresentando um sulco entre o mesmo e o canal anal, com pregas circulares bem evidentes a não ser quando já haja acentuado edema. A eliminação de muco e sangue costumam ser relatados. A presença em crianças de prolapso retal irreduzível com necrose é relatada por *Goligher*<sup>5</sup>. Nunca nos deparamos com um quadro tão grave que, naturalmente, necessitaria de uma retossigmoidectomia de urgência. Na criança, já que no adulto, nunca evidenciamos um que chegasse até ao hospital para redução, devemos realizar manobras delicadas para reintroduzir o órgão, procurando imprimir no mesmo o movimento no sentido inverso daquele que for exercido por ocasião da sua instalação. A anestesia pode ser necessária se estas manobras não alcançam sucesso devido ao edema. Após a redução há necessidade de colocar uma tira de esparadrapo,

passando de uma nádega a outra, e deixando livre o orifício anal. Após cada evacuação será retirada para limpeza e novamente recolocada. O uso de um enema diário pode ser necessário até que o hábito intestinal seja corrigido. Paralelamente devem ser tomadas medidas para correção dos fatores desencadeantes do mesmo como disenteria, constipação, desnutrição ou tosse crônica.

Não entraremos em discussão a respeito dos mecanismos etiopatogênicos. Salientamos apenas que a falta de curvatura sacra, e a diminuição dos tecidos de suporte retal representam fatores importantes pois o crescimento, a cura da diarreia crônica e da desnutrição levam à involução da patologia na quase totalidade dos casos. A colocação de anel de Thiersch com categute cromado "O" pode ser necessária naquelas em que os cuidados anteriores relativos não sejam suficientes.

3 — **Hemorragias** — As hemorragias de origem anal geralmente são de natureza crônica, excepcionalmente assumindo maior vulto. As hemorróidas internas são as responsáveis por este quadro sem outros sintomas, desde que não estejam associadas a outras patologias ou apresentem complicações. O sangramento caracteriza a retorragia que representa a eliminação de sangue vermelho brilhante, que não está incorporado nas fezes, mas que se observa no exterior destas, no papel higiênico ou no vaso sanitário, significando que a hemorragia provém de uma lesão na região anorretal ou dentro do alcance do sigmoidoscópio. As causas reto-cólicas serão abordadas num próximo trabalho. Na nossa experiência só encontramos dois casos de sangramento hemorroidário que necessitaram de reposição sangüínea. O afastamento de lesões reto-cólicas, portanto, é imperioso. Só então impõe-se o tratamento cirúrgico.

As outras causas de sangramento associadas a dor (fissura, traumatismos) e tumor (trombose e pseudo-estrangulamento hemorroidário ulcerados e prolapso retal) já foram analisados.

Embora não seja assunto deste trabalho, devemos assinalar, pela sua freqüência, o sangramento que pode ocorrer no pós-operatório de cirurgias oficiais que necessita de um atendimento de urgência pela persistência e/ou quantidade. Pode ser precoce ou tardio sendo que, no primeiro caso, representa, quase sempre, um vaso na ferida cutânea e, no segundo, a queda do pedículo. A ligadura dos mesmos é o método de escolha quando não pára espontaneamente ou por compressão.

O tratamento das hemorróidas internas pela esclerose, ligadura elástica ou crio pode ocasionar

sangramento que costuma cessar espontaneamente.

As hemorragias reto-cólicas serão assunto de outro trabalho.

4 — **Pruriginosas** — O prurido anal intenso pode, em raras ocasiões, apresentar um quadro de urgência, pela irritação local, pela ansiedade e angústia a que leva. Os poucos casos que chegarem a tal ponto faziam parte de um quadro vulvano-perianal devido a monilíase. Medidas higiênicas, medicação específica e uso de corticóide tópico e tranqüilizantes são recursos que temos empregado com bons resultados.

## SUMMARY

*In a paper particularly written for residents the authors make an analyses of small proctological emergencies and present the management used for them.*

*The following surgical proctological pathologies are commented: proctalgia fugax, coccygodynia, criptitis, papillitis, acute anal fissure, anal injuries, thrombosed external piles, thrombosed external and internal piles pilonidal sacrococcygeal abscess, anorectal abscess, rectal prolapse, anal haemorrhage and acute pruritis ani.*

*The rectocolic emergencies will be presented in a next paper.*

## REFERÊNCIAS BIBLIOGRÁFICAS

1. BULS SG & GOLDBERG SM — Tratamento moderno das hemorróidas. (Clínicas Cirúrgicas da América do Norte, junho 1978).
2. CONNOR JJ — Pediatric proctology. Dis Colon Rectum, 18: 126, 1975.
3. EISENHAMMER S — The anorectal fistulous abscess and fistula. Dis Colon Rectum, 9: 91-106, 1966.
4. EWING MR — Proctologia fugax. Brit Med F, 1, 1083, Goligher.
5. GOLIGHER JC — Surgery of Anus, Rectum and Colon III. Edition Springfield, Illinois, Charles C. Thomas, 1967.
6. HANLEY PH — Abscesso ano-retal (Clínicas Cirúrgicas da América do Norte, junho, 1978).
7. HARKINS HN — Correlation of the newer knowledge of surgical anatomy of the anorectum. Dis Colon Rectum, 8: 154-157, 1965.
8. HUGHES ESR — Inflammation and infection of the anus. In Turnel R. Philadelphia W.B. Saunders Co., 1959, Ch, 44.
9. IBRAHIM H — Proctalgia Fugax, Gut, 2: 137, 1961 (Goligher).
10. MORSON BC — Enfermedades del Colon Recto y Ano. Barcelona, 1972.
11. PARKS AG — Pathogenesis and treatment of fistula in ano. Brit Med J, 1: 463-469, 1961.
12. SCOMA JA, SALVATI E & PAND RUBIM RJ — Incidence of fistulas subsequent to anal abscesses.
13. THAYSEN EH — Proctalgia fugax, 2: 243, 1935 (Goligher).